

## AZOOSPERMİK OLGULARDA ICSI (TESE) UYGULAMA SONUÇLARIMIZ OUR RESULTS OF ICSI IN AZOOSPERMIC PATIENTS

ÇEK M.\*, AYDIN M.\*, SİNANOĞLU O.\*, KENDİRCİ A.\*\*

\* Taksim Eğitim ve Araştırma Hastanesi Üroloji Kliniği, İSTANBUL

\*\* Pakize Tarzı Kliniği Yardımcı Üreme Merkezi, İSTANBUL

### ABSTRACT

Over the past several years, advances in assisted reproductive technology (ART) have dramatically changed male infertility practice. Men, who would have been labeled sterile just a few years ago, are now capable of fathering their own biologic offspring. Intracytoplasmic sperm injection (ICSI), reported as successful in humans for the first time in 1994, is performed by injecting a solitary spermatozoon into the cytoplasm of a mature ovum. Thus procreation is theoretically possible for any man for whom a single viable sperm can be isolated. In our study from June 1998 to June 2000 we evaluated ICSI success rate in 19 patients being in 28-45 years of ages. All patients were assessed with sperm, serum FSH, LH, testosterone analysis. At least 2 ejaculate samples revealed azoospermia. Six in 19 patients had high levels of FSH. LH and testosterone displayed no high levels. Every patients underwent TESE biopsy procedure once to three times uni or bilaterally. Five patients had immotile sperms (5/19) Sperms were all in spermatozoon phase and 98-99% of them were in abnormal form. The female partners varied in 21-43 years of ages. Metaphase II oocytes were injected. We acquired 7/19, 40 % pregnancy rate. Two of them were twins. One of 7 pregnancies terminated with abortion in the third month. Five pregnancies were ended with normal delivery. As a result, our ICSI success rate was found to be 37% in our center.

Key Words:

### ÖZET

IVF merkezimize 4/6/1998-15/6/2000 tarihleri arasında başvuran yaşları 28-45 arası değişen 19 azoospermik hasta değerlendirilene alındı. Hastaların tümüne merkezimizde spermiyogram, FSH, LH, testosteron tetkikleri yapıldı. En az iki sperm örneğinde azoospermi saptandı. 19 hastanın 6'sında FSH yüksek bulundu. LH ve testosteronda anlamlı bir yükseklik saptanmadı. Tüm hastalara spermatozoon bulununcaya kadar tek veya çift taraflı olarak sayısı 1-3 arasında TESE yöntemiyle biyopsi yapıldı. Hastaların 5 inin spermleri immotildi (5/19) Elde edilen spermlerin hepsi spermatozoon evresinde ve % 98-99 u anormal yapıdaydı. ICSI ye alınan eşlerin yaşları 21-43 arasında değişmekteydi. Enjeksiyon metafaz II evresindeki yumurtalara yapıldı. 19 çiftin 7 sinde (%40) gebelik oluştu. Bunların ikisi ikiz gebelikti. Yedi gebelikten biri ilk 3 ayda abortus ile sonuçlandı. Beş gebelik sürmektedir. Merkezimizde ICSI uygulamalarında elde edilen başarı yaklaşık % 37 civarında bulunmuştur.

Anahtar Kelimeler:

### GİRİŞ

Tarihsel olarak bakıldığında standart IVF in vitro fertilizasyon (tüp bebek) ilk olarak kadında tüplerin tıkalı olması nedeniyle infertilite sorunu olan çiftlere uygulanmıştır. Ancak erkek faktörü söz konusu olduğunda IVF'nin başarısız olması araştırmacıların yeni yöntemler arayışına girmesine neden olmuştur<sup>1</sup>. Bu yöntemler sırasıyla zona drilling, subzonal inseminasyon ve son olarak günümüzde kullanılan mikroenjeksiyondur<sup>2</sup>. Başarı oranları avantaj ve dezavantajlarıyla karşılaştırıldığında, ilk iki yöntem giderek terk edilmiş ve mikroenjeksiyon şiddetli erkek infertilitesinde kullanılan tek manipülasyon tekniği olmuştur. Testiküler parankimden mikromanipülasyon için sperm elde etme TESE (testicular sperm ext-

raction) obstrüktif ve nonobstrüktif azoospermide kullanılmaktadır<sup>3</sup>. Bizim çalışmamızda da azoospermik hastaların ICSI öncesi parametreleri değerlendirilerek TESE yöntemi ile spermleri elde edildi.

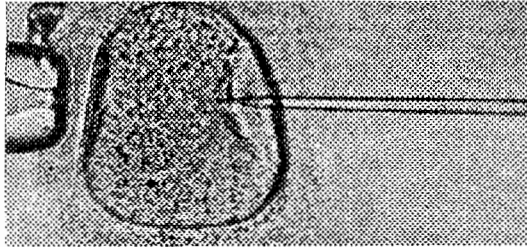
### GEREÇ ve YÖNTEM

Hastaların tümüne merkezimizde spermiyogram, FSH, LH, testosteron tetkikleri yapıldı. TESE yöntemiyle tunika insize edildi ve 1g'lık testiküler doku alındı. Testis biyopsileri 2 ml'lik %10'luk medium içinde laboratuvara iletildi. Burada biyopsi petri kutusuna boşaltıldı, doku ayrıştırıldı. ICSI uygulamasında spermlerin hareketli olanları tercih edildi. Doku parçaları tüpe alındı ve vortekste 30 sn. tutuldu. Karışım tekrar

Hasta no/yıl	Erkek yaşı	Kadın yaşı	FSH	LH	Testosteron	Pro-laktin	Sperm hareketi	ICSI sayısı	Fertilizasyon sayısı	Embriyo transfer sayısı	Gebelik
<b>1998</b>											
1	28	21	7.4	3.9	3	216	+	15	8	7	-
2	31	26	2.9	7.6	4.6	363	+/-	25	6	5	-
3	36	24					+	10	4	3	-
4	28	21	7.4	3.9	10.5	6.48	+	10	5	4	-
5	38	33	8.9	6.2	21		-	21	14	5	-
6	40	38	4.0		6.79		+	7	4	4	-
7	44	26					+	6	6	5	++
8	28	26	81.3		6.28		-	9	5	3	-
<b>1999</b>											
9	44	39	3.98		6.8		+	4	4	3	-
10	43	43					+	2	1	-	-
11	33	25	45.7		24	5.22	+	19	7	3	-
12	30	29	27.6				-	21	13	5	abortus
13	43	41					+	7	5	5	-
<b>2000</b>											
14	38	23	3.45	1.53	2.0		+	8	5	5	++
15	38	27	26.9		16		+	5	4	4	+
16	28	26					-	16	12	5	+
17	45	43	66.8	17.3	24		+	5	4	4	-
18	35	35					+	19	15	4	+
19	28	25	107		11.8		+	15	12	4	+

Tablo 1. TESE yapılan azoospermik hastaların genel durum ve seyri

petri kabına alınarak invert mikroskopta incelemeye alındı. Tüm alanlar dikkatlice taranarak sperm ve hareketleri gözlemlendi. Sperm varlığı saptanınca Perkol % 100 ve 50 solüsyon ile hazırlandı. Uygulama damlacıklar halinde HEPES tamponlu mediumda yapıldı. İşlemden önce hazırlanan kaplar enkübatörde bekletildi ve ovosit içeren damlacıklar petrilere yerleştirildi. Pipetler tutuculara takılıp "joystick"lerle uygun pozisyon aldırıldı. Sperm kuyruğuna basılıp immobilize edilerek sperm süspansiyonunun kenarından sperm aspire edildi. Enjeksiyon pipetleri ovosit sitoplazmasına mikroskop altında yapıldı (Şekil 1). Ovositler metafaz II evresindeydi.



Şekil 1. Ovosit sitoplazmasına sperm enjeksiyonu

## BULGULAR

En az iki sperm örneğinde azoospermi saptandı. 19 hastanın 6'sında FSH yüksek bulundu. LH ve testosteronda anlamlı bir yükseklik saptanmadı. Tüm hastalara spermatozoon bulununcaya kadar tek veya çift taraflı olarak sayısı 1-3 arasında TESE yöntemiyle biyopsi yapıldı. Hastaların 5'inin spermeleri immotildi (5/19). Elde edilen spermelerin hepsi spermatozoon evresinde ve %98-99'u anormal yapıdaydı. ICSI'ye alınan eşlerin yaşları 21-43 arasında değişmekteydi. 19 çiftin 7'sinde (%40) gebelik oluştu. Bunların ikisi ikiz gebelikti. Yedi gebelikten biri ilk 3 ayda abortus ile sonuçlandı. Beş gebelik sürmektedir. Merkezimizde ICSI uygulamalarından elde edilen başarı yaklaşık %37 civarında olup, oluşan gebeliklerden yarıdan fazlası son yıl içindeki uygulamalar sırasında gerçekleşmiştir. Bulgular tablo I'de özetlenmiştir.

## TARTIŞMA

MESA yöntemi, mikroepididimal sperm aspirasyonu ve obstrüktif azoospermide altın standarttır, hemen kullanım veya dondurulmaya elverişlidir. TESE; testiküler sperm aspirasyonu, hem

obstrüktif hem nonobstrüktif azoospermide kullanılır. PESA perkütan epididimal sperm aspirasyonu da bir alternatif olarak bulunmaktadır<sup>3</sup>. Literatüre bakıldığında fertilizasyon oranı %50-60 ve gebelik oranı da %30-35 olarak bildirilmektedir<sup>3</sup>. ICSI de hasta kabul kriterleri göreceli olarak değişmektedir, ancak fikir birliğinde olunan bazı maddeler mevcuttur<sup>4</sup>; Klasik IVF uygulamasında en az bir veya iki kez total dölleme defekti ile karşılaşılması, önceki klasik IVF uygulamalarında döllemenin %5 veya daha düşük oranda gerçekleşmesi, şiddetli erkek infertilitesi nedeniyle klasik IVF'ye kabul edilemeyen hastalar (tüm ejakülatta total progresif normal spermlerin 500.000 veya daha az olması), obstrüktif ve non-obstrüktif azoospermi. Yapılan çalışmalarda spermatidlerde de fertilizasyonun sağlandığı bildirilmiştir, matür olmayan sperm formu olduğu için spermatidlerin yuvarlak değil de elonge sitoplazmalı olanlarının ICSI için seçilmesi gerektiği bildirilmiştir<sup>5</sup>. Biz çalışmamızda matür spermatozoaları kullandık. ICSI'yi genetik geçiş gösteren defektler açısından yorumlamak için henüz erkendir. Çünkü özellikle nonobstrüktif azoospermide erkek infertilitesi genetik geçişli olabilir. Bu durumda Y kromozomunda mikrolezyonlar veya XXY gibi anormal seks kromozomu düzenleri bulunabilir<sup>5</sup>. Bazı tür genetik geçişli erkek infertilite biçimlerinin puberte veya yaşamın sonraki dönemlerinde saptanabilmesi nedeniyle bu konuda yorum yapılamamaktadır<sup>1</sup>. ICSI sonrası oluşan gebeliklerde minör ve majör malformasyonlarla genetik geçiş gösteren defektlerin önceden saptanabilmesi için prenatal tanı yöntemleri de kullanılmaktadır<sup>5</sup>. Bu nedenle infertil

çiftlerin ICSI ye uygunluğu saptandıktan sonra bu konuda aydınlatılmaları gerekir.

Yardımcı üreme tekniklerinin uygulanmasındaki amaç, çocuk sahibi olamayan çiftlerde gebelik sağlamak ve laboratuvar teknikleriyle bu bebeklerin sağlıklı dünyaya gelmesini sağlamaktır.

#### KAYNAKLAR

- 1- **Ben Chetrit A, Senoz S, Greenblatt EM, Casper EF:** In vitro fertilization outcome in the presence of severe male factor infertility. *Fertil Steril* 1932-1937, 1995
- 2- **Cohen J, Edwards R, Fehilly C, et al:** In vitro fertilization: A treatment for amle infertility. *Fertil Steril* 43; 422-432, 1985
- 3- **Nagy Z, Liu J, Cecile J, et al:** Using ejaculate, fresh frozen thawed epididymal and testicular spermatozoa gives rise to comparable results after intracytoplasmic injection. *Fertil Steril* 63; 808-815, 1995
- 4- **Payne D, Flaherty SP, Geffrey R, et al:** Successful treatment of severe male factor infertility in 100 consecutive cycles using intracytoplasmic sperm injection. *Hum. Reprod.* 9; 2051-2057, 1994
- 5- **Sofikitis N, Miyagawa I, Sharlip I et al:** Human pregnancies achieved by intracytoplasmic injection of round spermatid (RS) nuclei isolated from testicular tissue of azoospermic men. Presented at the 90<sup>th</sup> Annual Meeting of the American Urological Association, Las Vegas, Nevada, April 23 to 28, Abstract # 368, 1995
- 6- **Van Steirteghem A, Nagy P, Joris H, Verheyen G, Smitz J, Camus M, et al:** The development of intracytoplasmic sperm injection. *Hum. Reprod.* 11 (suppl. 1; 59-72), 1996