

# BİLATERAL DEV HİDROSEL OLGUSUNDA SKROTAL CERRAHİ: BİR OLGU SUNUMU

## SCROTAL SURGERY FOR A BILATERAL GIANT HYDROCELE: A CASE REPORT

İLBEY Y.Ö., GÖKTAŞ C., ALBAYRAK S., BÜLBÜL M.

Dr. Lütfi Kırdar Kartal Eğitim ve Araştırma Hastanesi 2. Üroloji Kliniği, İSTANBUL

### ABSTRACT

**Introduction:** The excisional and plication techniques that were commonly used in surgical therapy for hydrocele are suitable only for small or medium sized hydroceles.

**Material and Method:** A 65-year-old man presented with a 3- year history of bilateral scrotal swelling. He had no history of fever, pain or difficulty of urination. Physical examination revealed a giant mass in both scrotums. Bilateral radical hydrocelectomy and reconstructive surgery for surplus scrotal skin was performed. A puncture of right and left scrotum gave a total 4.300 ml of serous fluid.

**Conclusion:** The redundant scrotal skin and subcutaneous tissue should be removed in large and giant hydroceles. In this paper, reconstructive scrotal surgery for a case with giant bilateral hydrocele was discussed.

**Key Words:** Giant hydrocele, hydrocelectomy, scrotal mass

### ÖZET

Hidroselin cerrahi tedavisinde sıklıkla kullanılan eksizyon ve plikasyon teknikleri daha çok küçük ve orta büyüklükteki hidroseller için uygundur.

65 yaşında ki bir erkek, 3 yıldır her iki skrotumundaki şişlik şikayetiyle başvurdu. Anemnezinde ateş, ağrı veya işeme güclüğü yoktu. Fizik muayenede her iki skrotumda ileri derecede büyük kitle tespit edildi. Bilateral hidroselektomi ve artık skrotum cildi için de rekonstruktif cerrahi uygulandı. Her iki skrotumdan toplam 4.300 ml seröz sıvı aspire edildi.

Büyük ve dev hidrosellerde fazlalık skrotum cildi ve cilt altı dokuları da eksize edilmelidir. Bu çalışmada dev bir hidrosel olgusunda rekonstruktif skrotal cerrahinin yeri tartışıldı.

**Anahtar Kelimeler:** Dev hidrosel, hidroselektomi, skrotal kitle

### GİRİŞ

Hidrosel, tunika vaginalisin visceral ve parietal yaprakları arasında normalden fazla sıvı bulunması halidir. Hem çocuk hem de erişkin yaş grubunda görülebilir. İleri derecede büyük hidrosele özellikle tropikal ülkelerde sık rastlanır<sup>1</sup>. Bu yazıda dev bir bilateral hidrosel olgusu sunuldu ve bu tür büyük hidrosel olgularında rekonstruktif skrotal cerrahinin yeri tartışıldı.

### OLGU SUNUMU

65 yaşındaki bir erkek hasta 3 yıldır skrotumunda ağrısız bir kitle, işeme ve yürüme zorluğu yakınmaları ile polikliniğimize başvurdu. Anemnezinde herhangi bir hastalık, geçirilmiş ameliyat ve travma öyküsü yoktu. Yapılan fizik muayenede, her iki skrotumun ileri derecede büyük ve dize kadar uzandığı, penisin skrotal kitlenin içinde kaybolduğu gözlemlendi (Resim 1). Penis skrotal kitlenin içinden ancak doğurtularak palpe edile-

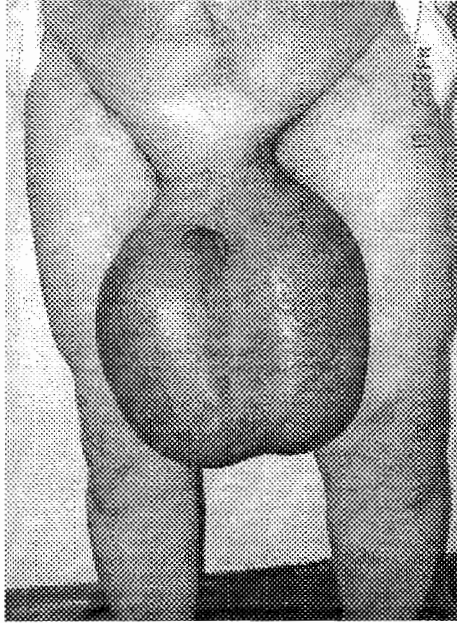
bilirdi. Skrotal kitlenin boyu 35 cm, eni 40 cm ve çevresi 65 cm olarak ölçüldü. Laboratuvar incelemeleri normal olarak gözlemlendi. Skrotal ultrasonografide bilateral basit hidrosel tespit edildi.

Genel anestezi yönünden risk taşıyan hasta, lokal anestezi altında operasyona alındı. Medyan rafe insizyonu ile cilt, dartos, eksternal spermatic fasya, kremasterik fasya ve internal spermatic fasya tabakaları geçilerek, parmak ve el klivajıyla her iki taraftaki hidrosel kesesi doğurtuldu. Önce sol taraftaki hidrosel kesesi açılarak 2.100 ml sıvı aspire edildi. Testis ve epididim etrafında, yaklaşık 2 cm doku bırakılarak tunika vaginalis eksize edildi. Kanama kontrolü sağlandıktan sonra, kesik tunika vaginalis kenarları ters çevrilerek epididimin arkasından spermatic kordonun distal kısmına kadar, insizyon sınırı boyunca crome catgut ile kontinü olarak stüre edildi. (Jaboulay'ın şişboynu tekniği).

Dergiye Geliş Tarihi:05.02.2003

Yayına Kabul Tarihi: 12.05.2003

Sağ taraftan ise 2.200 ml hidrosel sıvısı aspire edildi (Toplam hidrosel sıvısı içeriği 4.300 ml olarak ölçüldü). Aynı işlem sağ taraf için de uygulandı. Ameliyat sırasında her iki testis ve epididim normal olarak gözlemlendi. Normal boyutta bir skrotum görünümünü sağlamaya yetecek miktarda skrotum cildi bırakıldıktan sonra arta kalan skrotal deri, cilt altı dokusuyla birlikte eksize edildi. Penröz diren bırakılarak skrotum tabakaları kapatıldı ve kompresif bandaj uygulandı. Ameliyat sonrası dönemde herhangi bir komplikasyon gözlenmedi.



Resim 1. Dize kadar uzanan bilateral dev hidroselin görünümü

## TARTIŞMA

Tunika vaginalisin yaprakları arasında aşırı sıvı birikimesi anlamına gelen hidrosel, üroloji pratiğinde sık karşılaşılan bir durumdur. Genellikle küçük ve orta boyutta görülmekle beraber, tropikal ülkelerde, filariasis hastalığının yaygın olduğu bölgelerde çok büyük boyutta hidroselle rastlanabilmektedir<sup>1</sup>. Literatürde 'dev hidrosel' tanımına ilişkin kesin bir tarif olmamakla beraber, genellikle sıvı içeriği 1.000 ml'nin üzerinde olan hidrosel 'büyük' olarak kabul edilmektedir.

Hidroselin cerrahi tedavisinde çeşitli teknikler tanımlanmıştır. 1964'de Lord, tunika vaginalisin plikasyonunu önermiştir<sup>2</sup>. Daha popüler olan: eksizyonel tekniklerde ise, hidrosel kesesi

bir parmak mesafe bırakılarak eksize edilip kenarları dikilir yada tunika vaginalis eksize edildikten sonra kesik kenarlar ters çevrilerek epididim ve spermatik cordun etrafında dikilir (Jaboulay'ın şişe boynu tekniği). Ancak bu teknikler daha çok küçük ve orta boydaki hidroseller için uygundur.

İleri boyuttaki hidroselin cerrahi tedavisine yönelik değişik teknikler belirtilmiştir. 1973'de Wilkinson, büyük boyutlu hidrosellerde sadece hidrosel kesesinin eksizyonunun yeterli olacağını, skrotum derisi ve deri altı dokularının eksizyonunun gerekmediğini, çünkü 3 ay içerisinde skrotum derisinin kontrakte olarak büzüşeceğini belirtmiştir<sup>3</sup>. Dandapat, 950 vakalıklı serisinde, orta ve büyük boy hidrosellerde rutin hidroselektomi sonrası skrotum derisindeki kontraksiyonun genellikle yeterli seviyede olmadığını ve bu durumun hastanın hastanın yürümesini engelleyerek yaşam konforunu bozduğunu, bu yüzden bu tür vakalarda skrotum derisinin ve deri altı dokusunun bir kısmının eksizyonunun gerektiğini bildirmiştir<sup>1</sup>. Biz de vakamızda hidroselektomi işleminden sonra, normal boyutlarda ve kozmetik görünümlü yeni bir skrotum oluşturmak için yeterli miktarda skrotum cildi bırakarak, içeriğinin boşaltılmasıyla birlikte skrotum derisinde meydana gelen fazlalığı, cilt altı dokusu ve spermatik fasyalar ile birlikte eksize ettik.

İleri derecede büyük skrotal hernilerde de herni tamirinden sonra skrotum cildindeki fazlalığın aynı şekilde eksize edilebileceği bildirilmiştir<sup>1</sup>.

Sonuç olarak; ileri derecede büyük hidrosel yada herniye bağlı skrotal kitlelerde rutin cerrahi işlem sonrası, skrotum cildindeki fazla derinin eksize edilmesi, ameliyat sonrası dönemde hastanın konforunu artırmak ve estetik olarak normal görünüm ve boyutta bir skrotum oluşturmak için gereklidir.

## KAYNAKLAR

- 1- **Dandapat MC, Mohapatro SK, Patro SK:** Surgery for large hydrocele. Am J Surg. 147 (3): 387-389, 1984
- 2- **Lord PH:** A bloodless operation for the radical cure of idiopathic hydrocele. Br J Surg. 51: 914-916, 1964
- 3- **Wilkinson JL:** An operation for large scrotal hydrocele. Br J Surg. 60: 450-452, 1973