TÜRK ÜROLOJİ DERGİSİ, Cilt: 16, Sayı:2, 231-233, 1990

PROSTATTA EPİDERMOİD KARSİNOM OLGUSU

A CASE OF EPIDERMOID CARCINOMA OF PROSTATE

ÖZGÜL, A., YAZOĞLU, D.

Kartal Devlet Hastanesi Üroloji Kliniği

ÖZET

Ender görülen bir prostat epidermoid karsinomu olgusu sunularak literatür gözden geçirilmiştir.

SUMMARY

A rare case of epidermoid carcinoma of prostate has been introduced and literature was revieved.

GİRİŞ

Prostat tümörleri erkekteki bütün habis tümörleri % 10-12'sini oluşturur. Prostatın malign tümörleri,

% 98'i adenokarsinom

% 2'si ise skuamöz hücreli karsinomdur. (1, 2, 3, 4, 6).

Prostat habis tümörlerinin başlangıç yeri genellikle posterolateral yüzde küçük sert bir odaktır.

Prostat kanserinin biolojik davranışları diğer kanser tiplerine göre daha farklı seyir göstermektedir. (2)

Prostat kanseri eskiye oranla günümüzde daha sık yakalanıp biopsi ile tanısı konmaktadır. Bunların büyük birkısmı yine de hekime geç gelmektedir.

Bizim olgumuz da bunlarda biridir.

OLGU

M.M. 60 yaşında olup yaklaşık iki yıldır şikayetleri olduğunu ve bu nedenle birçok defa hekime başvurduğunu ifade etmektedir. İki defa TURP, bir kez de eksplorasyon yapılmış ve prostat karsinomu olduğu saptanmıştır. Bilahare hastaya buserelin tadavisi uygulanmıştır. Bize gelişinde şiddetli dizüri, pollaküri, strangüri, zaman zaman hematürisi olduğunu, bazan da idrarla nekrotik dokuların geldiğini ifade etmekteydi. Sağ lomber bölgede ağrı, titremeyle gelen ateşten yakınmaktaydı.

Fizik muayenede suprapubik bölgede 2 × 1 cm.'lik mobil kitle vardı. Tuşede tümöral kitlenin prostat, veziküla seminalis ve menase tabanını her iki tarafta tutmuş olduğu palpe edilmekteydi.

Sistoskopi tümöre bağlı obstrüksiyon olduğu için yapılmadı.

Laboratuar bulgularında asit fosfataz 3,2 Ü. (Nor: 0.1-1.6 Ü) alkalen fosfataz 312 Ü. (Nor: 75-275 Ü), sedimantasyon 53 mm/saat lökosit 8000/mm^3.tü.

İVP de sol böbrek nonfonksiyone, sağda hidroüreteronefroz vardı (Resim 1)

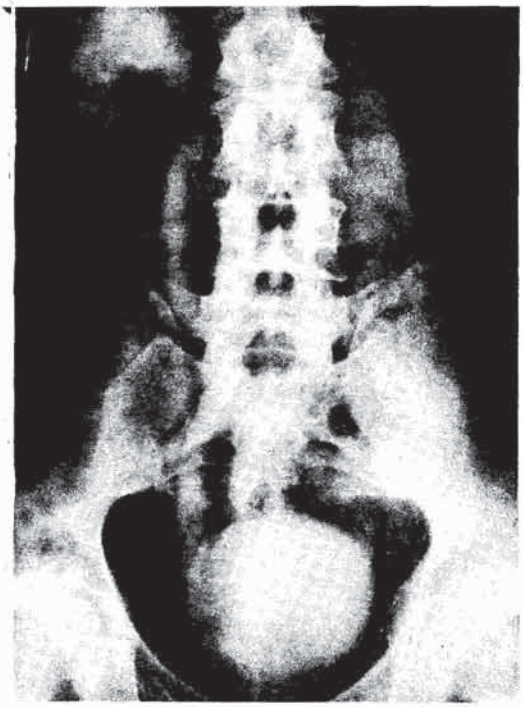

Resim 1: İVP'de sol böbrek nonfonksiyone, sağda hidroüreteronefroz görülüyor.

Böbrek sintigrafisinde solda fonksiyon yok denecek seviyede, sağda normaldi (Resim 2).

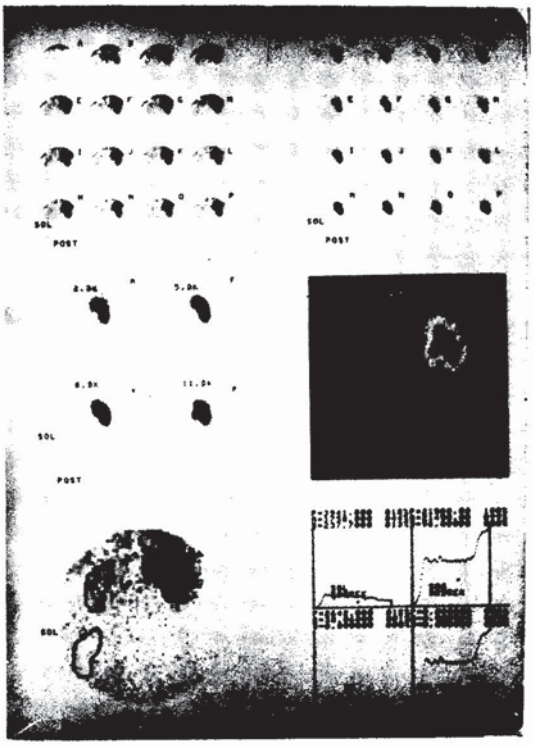

Resim 2: Böbrek sintigrafisinde solda fonksiyon yok denecek seviyede, sağda ise normal gözleniyor.

Compüterize tomografide bütün prostat dokusunu ve mesanenin collum, trigon, sağ ve sol yanlarını tutan tümöral yayılma görülmekteydi. Ayrıca mesane sağ yanında 4 cm. çapında ve suprapubik bölgede 2 × 1 cm.'lik tümöral kitle vardı. (Resim 3)

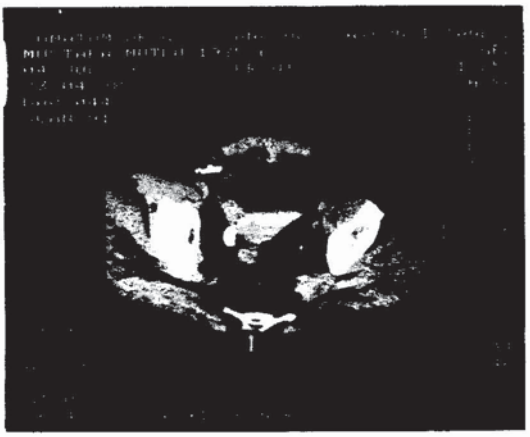

Resim 3: CT de bütün prostat dokusun, mesanenin collum, trigon ve her iki yanını tutan tümöral yayılma görülüyor.

Prostat karsinomuna bağlı hidroüreteronefroz ön tanısı ile ameliyata alındı. Pfannenstiel ensizyonu ile sekonder olarak müdahele edildi. Cilt altından 2 × 1 cm.'lik kitle alındı. Mesanenin iki yanı, collum ve trigon tümör tarafından tutulmuştu. Sol üreter alt kısmı tamamen tümör kitlesi içinde olduğu için herhangi bir müdahele yapılamadı. Sağ üreterin de distal kısmının tümöral kitle içinde olduğu gözlendi. Mesaneden üretere girmek mümkün değildi. Üreter mesanenin dışından tümöral dokudan 2 cm. uzaktan kesildi. Tümörden uzak bir bölgeye Paquen tarzında üreteroneosistostomi yapıldı. Üreteral stent konduktan sonra ürethral sonda mandren yardımıyla takılarak operasyon tamamlandı.

Cilt altından alınan kitlenin patolojik incelemesinde epidermoid karsinom bulundu.

12 gün sonra üreteral kateter alındı. Sonda kapatıldığında vezikoüreteral reflü olduğu kanısıyla kalıcı sondaya karar verildi. Postoperatif dönemde intramüsküler yolla haftada bir ampul cyproteron acetate tedavisine başlandı.

Ameliyattan bir süre sonra fosfatazlarda bariz düşme oldu, sedimantasyon yüksek olarak seyrediyordu. Lökosit sayısı üriner enfeksiyon ve tümöre bağlı olarak bazan normal bazan yüksek seyrediyordu.

Hastada ameliyattan kısa bir süre sonra sol bacakta ağrı yakınması olması üzerine yapılan radyolojik kontrolda sol femur küçük trohanterde 2 × 3 cm.'lik metastatik kitle görüldü (Resim 4). Daha sonraki grafilerdinde kitlenin büyüklüğünde değişiklik olmadığı gözlendi.

Hastada 2 ay sonra suprapubik bölgeden alınan kitlenin yerinde yaklaşık 5 cm. çapında mobil, ağrısız ve sert bir kitle oluştu. Önceleri olan yakınmaları kayboldu. Sadece sol bacaktaki ağrı devam etti.

Hastaya suprapubik kitlenin alınması için yeni bir operasyon yapıldı. Aynı seansta transrektal prostat biopsisi alındı.

Suprapubik kitlenin histopatolojik incelemesinde yer yer epidermoid, yer yer adenokarsinom alanları ile karakteri miks tipte kanser metastazı, prostattan alınan biopsinin tetkikinde ise düz adale

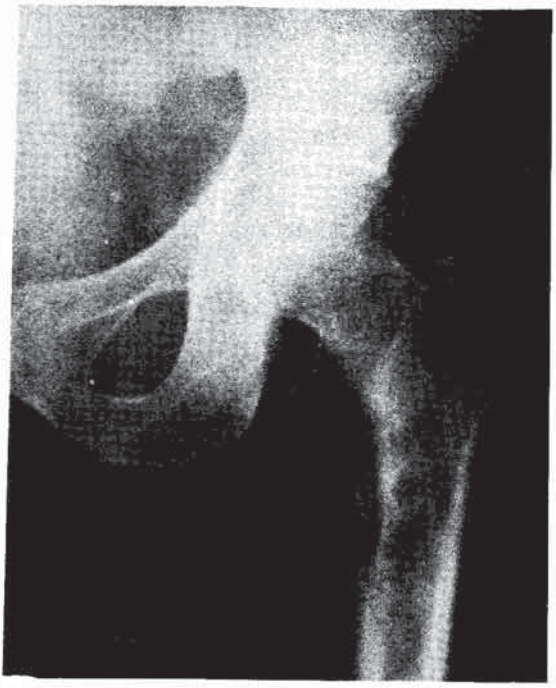

Resim 4: Sol bacak proksimal kısmının radyolojik incelemesinde, sol femur küçük trohanterde 2 x 3 cm.'lik metastatik tümöral kitle tespit edildi.

demetleri arasında kanser hücre toplulukları görülmüş olup epidermoid karsinomu düşündürmekteydi.

TARTIŞMA

Prostatta skuamöz hücreli karsinom oldukça nadirdir. (1, 3, 6) Skuamöz hücre metaplazisinden kaynaklanır. Skuamöz metaplazi özellikle nodüler hiperplazinin infarktından sonra görülür. Ayrıca prostat adenokarsinomunun hormonal tedavisinden sonra da skuamöz metaplazi gelişebildiği bildirilmiştir (9). Kanımızca olgumuz birinci özelliğe uymaktadır. Çünkü hastamıza daha önce östrojen tedavisi uygulanmamıştır.

Nitekim ilginç bir bulgu olarak olgumuzda ciltaltı metaztasında miks tümör çıkması dikkatimizi çekmiştir. Aldığımız prostat biopsisinde epidermoid karsinom yapısı görülmesine rağmen tümörün diğer alanlarında adenokarsinom yapısına da rastlanabileceği kanısındayız. Bu düşüncemizi kısmen destekleyen bir izlenimimiz de operasyon sonrası verilen cyproteron acetate tedavisinden sonra yaptığımız kontrolde tümöral kitlenin tedavi öncesine göre kıvamının daha yumuşaması ve boyutlarının da ufalmasıdır. Zira prostatta skuamöz hücreli karsinomun herhangi bir hormonal tedaviye cevap vermediği bilinmektedir (10).

Olgumuzun özelliğini gözönüne alarak prostat kanserli olgularda hücresel yapıyı detayı ile ortaya koymak için tümörün değişik alanlarından multipl biopsi örnekleri alınmasının daha faydalı olacağı kanısındayız.

KAYNAKLAR

1- **Campbell and Harrison:** Urology Volume 2-3 W.B. Saunders Co., 1970.

2- **Dauglas, E., Johnson and Michel A., Boileau:** Genitourinary tumors Grune and Stratton Newyork, 1982.

3- **Günalp, İ.:** Modern Üroloji A.Ü. Tıp Fak. Yay. Ankara Üniversitesi Basımevi, 1975.

4- **Günalp, İ., Gerçel, R., Kafkas, M., Yaman, S.L.:** Üroloji Ankara Üniversitesi Basımevi Ankara, 1971.

5- **Johnson, D.E., Swanson, D.A., Von Eschehbach, A.C.:** Tumors of the genitourinary tract. General Urology Smith DR (Ed) p. 306-393 11. th edition Lange Medical Publications Los Altos, 1984.

6- **Korkud, G., Karabay, K.:** Üroloji İ.Ü. Cerrahpaşa Tıp. Fak. Yay. Rektörlük No. 3328, Dekanlık No. 139, 1985.

7- **Kaufman, J.J. et al.:** Methods of diagnosis of carcinoma of prostate: A Comparison of clinical impression, prostatic smear, needle biopsy and transurethral biopsy J. Urol., 72:450, 1959.

8- **Meatman, J.T., Gupta, M.K., Montic, J.E.:** The role of serum prostatic acide phospatase as a tumor marker in men with advanced adenocarcinoma of the prostate J. Urol. 132:58, 1984.

9- **Mostofi, I.K., Sesterhonn, I., Sobin, L.H.:** Hystological typing of prostate tumors WHO organisation No. 22, 1980.

10- **Walsh, P.C.:** Physiologic basis for hormonal therapy in carcinoma of the prostate Urol. Clin. North Am. 2(1):125, 1975.