

## SCANNING ELEKTRON MİKROSKOPİSİ İLE İNSAN KORPUS KAVERNOSUMU MİKROANATOMİSİNE YENİ BİR BAKIŞ

A NEW LOOK TO THE MICROANATOMY OF HUMAN PENILE CAVERNOUS BODY WITH SCANNING  
ELECTRON MICROSCOPE

GEZEROĞLU, H., TAŞCI, A.İ., SEVİN, G., ÇEK, M., GÜRBÜZ, G., RESİM, S, ERBENGİ, T.\*

Vakıf Gureba Hastanesi Üroloji Kliniği

\*Marmara Üniversitesi Tıp Fakültesi Elektron Mikroskopi Ünitesi

### ÖZET

Bu çalışmada, insan korpus kavernosumundan alınan biopsiler scanning elektron mikroskobu (S.E.M.) ile incelenerek penis erektil dokusu mikroyapısı hakkında bilgi edinilmeye çalışılmış ve ereksiyon anatomisi ile ilgili çalışmalar yapılmıştır.

Psikojen impotent hastalardan alınan Tru-cut ve açık biopsiler incelemeye alınmıştır. Tunica albugineanın hemen altından ve daha santralden alınan parçalarda helisin arterioller ve bunların iç yapısı ortaya çıkarılmış, dallanmaları gösterilmiş, postkavernöz venüller, sinusoid iç ve dış yapıları görüntülenmiştir.

Scanning elektron mikroskobu, sağladığı mükemmel anatomik detaylar ve üç boyutlu görüntülerle penis yapısını araştırmak için ideal bir teknolojik methodur. Şu ana kadar, scanning elektron mikroskobu ile ereksiyonun patolojisini tesbit için yapılmış yeterli bilgi ve çalışma olmamasına rağmen, bu metodun daha ileride klinik uygulamada da geniş yer tutabileceğini düşünmekteyiz.

### SUMMARY

In this study, the authors have tried to obtain informations about the microstructure of penile erectile tissue, by observing, under S.E.M., the biopsies from the human corpus cavernosum and have done some studies about the anatomy of the erection.

The open and Tru-cut biopsies from psychogenic impotent patients have been evalu-

ated in this study. From the pieces taken just below the tunica albuginea and more centrally, the helicine arterioles and their internal structures and their ramifications have been identified and the postcavernous venules, internal and external structures of sinusoids have been shown.

S.E.M., allowing excellent anatomical details and three dimensional images, is an ideal technological method for studying penile structure.

Even if till now there is not sufficient information and / or studies with S.E.M. to elucidate the erectile pathologies, we think that this method will find a larger space even in the clinical practice.

### GİRİŞ

Penis kavernöz dokuları ereksiyon sırasında kanla dolmak suretiyle penisin büyüme ve sertleşmesini sağlamaktadır. Üç hemodinamik olayın sinerjistik çalışması bunu olanaklı kılmaktadır: 1) Artmış arteryel akım, 2) Artmış intrakavernöz basınç ve 3) Artmış venöz çıkış rezistansı (4,7,9).

Penis içi arteryel ve venöz organizasyonlar birçok araştırmacılar tarafından çalışılmış ve klasik arteryel - kapiler- venöz şebekenin yanında penisin ayrı bir arteryel-sinusoidal-venöz dolaşımı olduğu bulunmuştur (1,5). Bu sonucunu, penis içi bir shunt türüdür.

Korpus kavernosum içi arterleri iki şekilde sonlanmaktadır: Biri interstisyumda dallanan rami nutritii arteria profunda penis, diğeri ise kavernöz sinüslerde sonlanan helisin arterioller (1). Sinüsler postsinusoidal venüllerle sub-

albugineal pleksusa boğalmakta ve bunlar bir süre subalbugineal sahada seyrettikten sonra emisser venler adını alarak tunica albuginea içinden oblik seyirle çıkmaktadırlar.

## MATERYAL VE METOD

Penil erektil dokuların mikroanatomik incelemesini yapmak üzere psikojen empotan olduğu verifiye edilen kişilerden, 16 G Travenol Tru-cut biopsi iğnesi ile korpus kavernozumun santral bölgelerinden ve açık biopsi ile periferik bölgelerden, her hastadan bir tane olmak üzere biopsiler alındı. Hastalara çalışmanın amacı anlatılarak izinleri alındı. Alınan parçalar scanning elektron mikroskopunda incelendi. Bu çalışma için JSM 5200 JEOL scanning elektron mikroskobu kullanıldı.

% 25 lik gutraldehid içine alınan biopsiler, 15 dakika tampon fosfat solüsyonunda tutulup, osmik içerisinde 1 saat zaman zaman çevrilerek bekletildi. 15 dakika tekrar tampon fosfat solüsyonunda yıkanan parçalar, 20 şer dakika % 30-50-70-90-100 lük alkol serisinden geçirildi. Daha sonra bir saat 3'e 1, bir saat 2 ye 2, bir saat te 1 e 3 alkol ve amil asetat karışımında bekletilip Critical point dry cihazında kuruldular ve son olarak altın kaplama cihazında kaplanarak mikroskopta incelenmeye hazır hale getirildiler.

Parçalar 100x, 350x ve 500x büyütmelele incelendi.

## BULGULAR

Çalışmamızda, ereksiyon halinde bile dalgalı bir şekilde olan, 30-50 mikronluk helisin arteriollerini görüntüledik. Bunlar çatallanmalar göstererek (fig 1) kavernöz sinüslerle direk irtibata geçen (fig3) arterioller şeklinde idi. Kesit yüzeyini de görüntülediğimiz bu arterioller, kalın duvarlı idiler ve sinusoidlerin yüzeylerinden kıvrılarak, dallanmalar göstererek seyrediyorlardı.

Kavernöz sinüsler, merkeze yakın daha geniş (0.5-1 mm), perifere doğru daha ufalan (200 mm çaplı) , birbirleri ile yoğun bağlantıları olan oluşumlar olarak görüldü. Kavernöz cismin

uzun aksı boyunca, birbirlerinden kalın kollajen demetlerle ayrılmış (fig 2) diskoid boşluklar şeklinde idiler. (fig 3).

Kavernöz sinüsleri drene eden yaklaşık 150-200 mikron çaplı postkavernöz venüller, tek bir sinusoidden çıkan birkaç dalın birleşmesinden oluşuyorlardı (fig 4).



Fig. 1

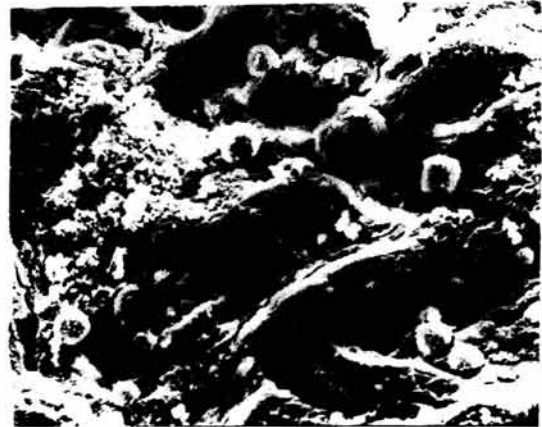

Fig. 2

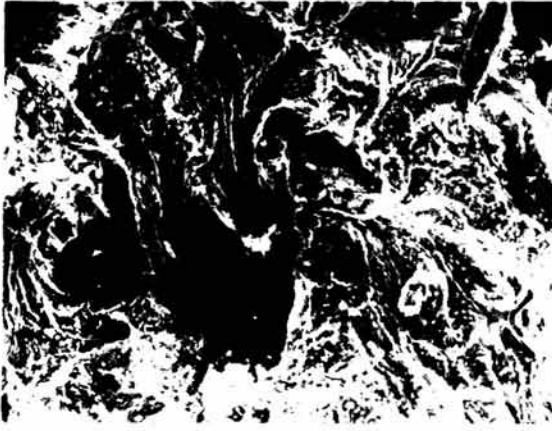


Fig. 3



Fig. 4

## TARTIŞMA

Penil arter, her iki kruranın birbirine yaklaştığı bölgede, medialden korpus kavernosum içine dallar verir. Bu dallar birleşerek, başlangıçta 500 mikron çapında olan derin penis arterini (ya da kavernöz arteri) oluştururlar (1,8). Bu arter, yolu boyunca dorsal arterden 2 ya da 3 adet yaklaşık 300 mikron çaplı dallar alır.

Kavernöz arter, kavernöz dokunun

içinde ilerledikçe, kendinden dik açıyla ayrılan 300 mikronluk dallar verir. Bu dalların bazıları direk olarak kavernöz dokunun içine girer ve üretra spongios cismini besler. Bazıları ise kavernöz doku yüzeyine doğru seyrederek yaklaşık 100 mikron çapında sayısız dallar verirler. İşte bu arterler, sonlanmalarına göre ikiye ayrılırlar: 1) Kavernöz doku yüzeyine doğru birçok dallanmalara ayrılarak kapillerleri oluşturanlar ve 2) Kıvrımlar yaparak direkt olarak kavernöz sinüslerde sonlanan 30-50 mikron çaplı helisin arterioller (11).

Penis korpus kavernosumunun vasküler organizasyonunun ilk ortaya konması 1835 yılına kadar inmektedir. Bu tarihte Müller ışık mikroskobu kullanarak yaptığı çalışmasında şimdiki bilgilerimize yakın ve onlara ışık tutan bulgular elde etmiştir (5). Bu bulgular daha sonraları Stieve ve Conti gibi modern araştırmacılar tarafından da verifiye edilmiştir. Fakat kavernöz cismin ince, üç boyutlu damar organizasyonu ışık mikroskobunun sınırlı rezolüsyonu ve fokus derinliğinin yeterli olmaması nedeniyle tam olarak aydınlatılamamıştır.

Mikrodamarlanmanın üç boyutlu araştırılması ilk olarak Murakami tarafından başlatılmış (6) ve helisin arterioller ve bunların sinusoidlerle olan ilişkileri diğer bazı otörlerce de ortaya konmuştur. Kavernöz doku içi kapiller şebekeyi üç boyutlu olarak ilk ortaya koyanlar ise 1989 da Banya ve arkadaşları olmuştur.

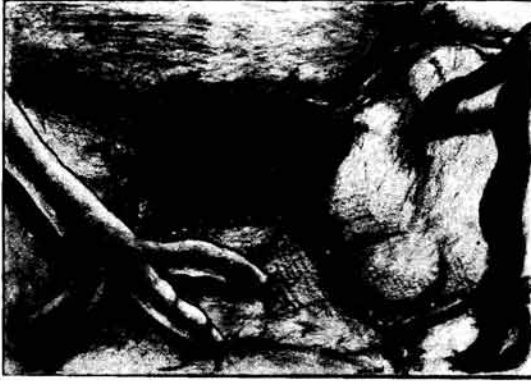Fournier ve arkadaşları köpek penisleri üzerinde yaptıkları çalışmada penislerin flask ve erektil fazda scanning elektron mikroskobik incelemesini yapmışlar ve ereksiyon halindeki peniste subalbugineal venöz pleksusun dolu sinusoidler ve tunika albuginea arasında sıkıştığını göstermişler (2). ve bunun venüler pleksustan olan drenajı azalttığını söylemişlerdir. Banya ve grubu ise bu fenomenin sinüsün drenajını tamamen engelleyemeyeceği fikrini ileri sürmüşlerdir (1).

## SONUÇ

Mikroanatomik yapıların üç boyutlu konfigürasyonlarını kavrayabilmek her zaman mümkün olamamaktadır. Çoğu kez de, her zaman ışık mikroskobu altında iki boyutlu hal-

lerini izlediğimiz yapıları bu şekilde görmek (fig. 5), bize yeni ufuklar açarak hem bu yapıları daha iyi kavramamızı, daha önce göremediğimiz bazı yönlerini görmemizi sağlamakta ve bize, yapmamız gereken yeni araştırmalar için yol göstermektedir.

Fig. 5



Scanning elektron mikroskobu, mikroskobik yapıları, aslında oldukları gibi görmemizi sağlama avantajıyla, dokuların mikroanatomik yapılarını incelemek için mutlak yararlanılması gereken bir araştırma metodudur.

Şu ana kadar sadece anatomik çalışmalar için kullanılmış olan bu metodun pek yakın gelecekte bize ereksiyon patolojisi hakkında ışık tutucu bilgiler sağlayacağını düşünmekteyiz.

Bu yayının hazırlanmasında bize çok yardımcı dokunan Elektron Mikroskobu Ünitesi elemanlarından biolog Mustafa Elibol ve Erol Kurtuluş'a değerli katkılarından dolayı teşekkür ederiz.

- 1- Banya, Y.: Two circulatory routes within the human corpus cavernosum penis: A scanning electron microscopic study of corrosion casts. *J. Urol*, 142: 879-883, 1989.
- 2- Fournier, G.R.: Mechanisms of venous occlusion during canine penile erection: An anatomic demonstration. *J. Urol*, 137: 163-167, 1987.
- 3- Kano, K.: Scanning electron microscope observation of penile vascular casts in dog: An inquiry into the possible mechanism of erection based on the findings. *Biomedical Research* 8(4): 269-280, 1987.
- 4- Lue, T.: Hemodynamics of erection in the monkey. *J. Urol*, 130: 1237, 1983.
- 5- Müller, J.: Entdeckung der bei der Erektion des männlichen Gliedes wirksamen Arterien bei dem Menschen und den Tieren. *Arch. Anat. Physiol. u. Waiss Med.* p. 202, 1835.
- 6- Murakami, T.: Application of scanning electron microscope to the study of the fine distribution of blood vessels. *Arch. Histol. Jpn.*, 32: 445, 1971.
- 7- Juenemann, K.P.: Hemodynamics of papaverine and phentolamine induced penile erection. *J. Urol*, 136, 158-161, 1986.
- 8- Goldstein, A.M.B.: New observations on microarchitecture of corpora cavernosa in man and possible relationship to mechanism of erection. *Urology*, 20: 259-266, 1982.
- 9- Conti, G.: L'erection du penis humain et ses bases morphologico-vasculaires. *Acta Anat.* 14:217-262, 1982.
- 10- Michal, V.: Histological changes in the penile arterial bed with aging and diabetes. In "vasculogenic impotence" (ed. Zornigotti A. W. and Rossi G.) pp 113-119, 1980.
- 11- Tanagho, E.A., Lue, T.: Contemporary management of impotence and infertility. *Williams and Wilkins ed.* pp 3-39.