

**VARİKOSELLİ HASTALARDA FİZİK MUAYENE BULGULARI İLE
SKROTAL TERMOGRAFI, RENKLİ DOPPLER ULTRASONOGRAFİ VE
SKROTAL SİNTİGRAFİNİN KARŞILAŞTIRILMASI**

*COMPARISON OF PHYSICAL EXAMINATION FINDINGS WITH SCROTAL
THERMOGRAPHY, COLOR DOPPLER ULTRASONOGRAPHY AND
SCROTAL SCINTIGRAPHY IN PATIENTS WITH VARICOCELE*

*AYDOS, M., **SINIK, Z., **TOKUÇOĞLU, H., **SÖZMEN, S., **BOZKIRLI, İ.

ÖZET :

Amaç: Varikoselli hastaların tanısında fizik muayene ile skrotal termografi, renkli Doppler ultrasonografi ve testiküler sintigrafinin karşılaştırılmasıdır.

Hastalar: Bu çalışma, Gazi Üniversitesi Tıp Fakültesi Üroloji Anabilim Dalı polikliniğine infertilite ya da skrotal ağrı ve şişlik yakınması ile başvuran 56 varikoselli hasta üzerinde gerçekleştirilmiştir.

Metod: Hastaların fizik muayenelerinden sonra sırasıyla skrotal termografi, renkli Doppler ultrasonografi ve testiküler sintigrafileri yapılmış ve bu yöntemlerin tanisal değerleri karşılıklı olarak incelenmiştir.

Bulgular: 56 hastanın fizik muayene ile 46'sında (%82.14) varikosel tanısı konulabilirken, skrotal termografi ve renkli Doppler ultrasonografi ile tümünde (%100), testiküler sintigrafi ile ise 42'sinde (%75) varikosel tespit edilmiştir. Fizik muayenelerinde varikosel tespit edilen 46 hastada diğer tanı yöntemleri ile elde edilen varikosel gradeleri arasındaki ortalama konkordans skrotal termografi için %67.3, renkli Doppler ultrasonografi için %76, testiküler sintigrafi için %73.9 olarak bulunmuştur.

Sonuç: Fizik muayene sonrasında varikosel tanısını desteklemek ve özellikle infertilitede önemi olan subklinik varikoselin tanısını koymak için tercih edilecek yöntemlerin sırasıyla renkli Doppler ultrasonografi, skrotal termografi ve testiküler sintigrafi olması gerektiği düşünülmüştür.

SUMMARY:

Objective: To compare the physical examination findings with scrotal thermography, color Doppler ultrasonography and testicular scintigraphy in the diagnosis of patients with varicocele.

Patients: This study has been performed in a total of 56 patients who have been referred to Urological Department of Gazi University Medical School with varicocele whose complaints were infertility or scrotal pain and/or swelling.

Method: Following physical examination, scrotal thermography, color Doppler ultrasonography and testicular scintigraphy have been performed in all patients and diagnostic value of each method has been comparatively evaluated.

Results: Varicocele was detected in 46(82.14%) patients by physical examination, in 42(75%) patients by testicular scintigraphy and in 56(100%) patients by scrotal thermography and color Doppler ultrasonography. The mean concordance between physical and other examination methods grades was 67.3% for scrotal thermography, 76% for color Doppler ultrasonography and 79.3% for testicular scintigraphy.

Conclusion: Color Doppler ultrasonography and scrotal thermography should be preferred as the methods of choice to detect varicocele.

Anahtar kelimeler: Varikosel, renkli Doppler ultrasonografi, skrotal termografi, skrotal sintigrafisi.

Key words: Varicocele, color Doppler ultrasonography, scrotal thermography, scrotal scintigraphy

* Polatlı Devlet Hastanesi

**Gazi Üniversitesi Tıp Fakültesi Üroloji ABD

GİRİŞ

Erkeklerde infertilite nedenlerinden biri olarak kabul edilen varikosel, infertil erkeklerde %21-41 oranında görülmektedir (1). Varikosel tanısı son yıllara kadar yalnızca fizik muayene ile konulmaktayken tanı yöntemleri arasına renkli Doppler ultrasonografi (RDUS), skrotal sintigrafi ve termografinin girmesiyle fizik muayene ile tespit edilemeyen subklinik varikoselli hastalara da tanı imkanı getirilmiştir.

Skrotal ve intratestiküler ısı ölçümleri için bugüne kadar yapılan termografik çalışmalarda zamanla çok önemli gelişmeler kaydedilmiş ve değişik bir çok metod geliştirilmiştir. Bu metodlar arasında kontakt skrotal termografi daha ucuz, daha pratik ve noninvaziv bir tanı yöntemidir. Vücut ısı ile testiküler ısı farkı normalde 2-2.2 C'dir ve normal insanlarda sağ ve sol testis arasındaki ısı farkı 0.1-0.3 C'ı geçmemektedir (2,3).

RDUS varikosel varlığında geriye akım hızı (cm/sn), akım debisi (ml/dk) ve ven çapları hakkında bilgi vermektedir (4,5,6).

Skrotal sintigrafinin varikosel tanısındaki sensitivitesinin oldukça yüksek olduğu bildirilmişse de günümüzde rutin olarak kullanılmamaktadır. Sintigrafik analizlerde zaman aktivite eğri tipleri, varikoselin grade'i ile korele olmamakla birlikte skrotumun lokal hemodinamisini anlamakta oldukça büyük yarar sağlamaktadır (7,8).

Bu çalışmanın amacı varikoselli hastalarda fizik muayene ile bu üç yöntemin tanısal değerlerinin karşılaştırılmasıdır.

HASTALAR VE YÖNTEM

Bu çalışma Gazi Üniversitesi Tıp Fakültesi Üroloji Anabilim Dalı polikliniğine infertilite ya da skrotal ağrı veya şişlik yakınmaları ile başvuran ve varikosel tanısı alan 56 hasta üzerinde gerçekleştirilmiştir. Hastalara sırasıyla fizik muayene, kontakt skrotal termografi, RDUS ve skrotal sintigrafi yapılmıştır. Hastalar 4 günlük cinsel pehizi takiben 2 ayrı spermioqram tetkiki ile değerlendirilmiştir. Tetkiklerdeki semen parametrelerinin ortalamaları alınmış ve ortalama sperm sayı, motilite ve morfoloji değerleri bulunmuştur.

Hastaların fizik muayenelerine göre grade'lemesinde Amelar'ın sınıflaması (9) kullanılmıştır. Grade'leme şu şekilde yapılmıştır.

Subklinik: Fizik muayene ile saptanamayan varikosel

Grade 1: Palpasyonda tespit etmek güçtür, ancak valsalva manevrası ile ayakta tespit edilebilir.

Grade 2: Valsalva manevrası yapılmaksızın palpasyonla kolayca farkedilir.

Grade 3: Ven pakeleri skrotumda kitle yapar ve gözle görülür.

RDUS Toshiba SAL 270A Doppler cihazı ile 5MHz periferik lineer prob kullanılarak yapılmış, bilateral pampiniform pleksusta venöz geriye kaçak varlığı kalitatif ve kantitatif olarak değerlendirilmiş ve geriye akım hızları valsalva sonrası ölçülmüştür. Grade'lemeleri ise şu kriterler esas alınarak yapılmıştır (10);

Grade 0: Pampiniform pleksus çapında değişiklik yok ve normal sınırlarda (2mm)

Grade 1: Çok hafif dilatasyon var (2-3mm)

Grade 2: Orta derecede dilatasyon var (3-5mm)

Grade 3: İleri derecede dilatasyon (>5mm)

Skrotal sintigrafide 10 mCi Tc99m perteknetat kullanılarak GE 4000 XR/T gama kamera, LEAP kolimatör ile görüntüler elde edilmiştir. Dinamik imajlarda her iki testis üzerinden ilgi alanları çizilerek zaman aktivite eğrileri her hasta için ayrı ayrı oluşturulmuştur.

Skrotal sintigrafi ile varikosel grade'lemesinde radyoaktif maddenin testiküler tutulumunun görsel olarak iliak arter tutulumu ile karşılaştırılmış ve şu şekilde yapılmıştır.

Grade 0: Normal

Grade 1: Minimal uptake

Grade 2: Orta derecede uptake

Grade 3: Artmış uptake

Kontakt skrotal termografi için civalı termometre kullanılmıştır. Ölçüm için hastalar 22-24 C oda ısısında 10 dk dinlendirilmiş, her iki taraf skrotum cildi ayrı ayrı termometreler üzerine katlanmış ve flasterle cilde tespit edilmiştir. Ayakta 15 dk beklenerek ölçüm yapılmıştır. Vücut ısısını ölçmek için koltuk altına termometre konularak 5 dk beklenmiş ve ölçüm yapılmıştır. Hastalar skrotal ısılarına göre şu şekilde grade'lenmiştir (3, 11);

Grade 1: 32-33 C

Grade 2: 33-34 C

Grade 3: >34 C

Sonuçların istatistiksel değerlendirilmesi Gazi Üniversitesi İdari Bilimler Fakültesi Ekonomi Bölümünde student's t testi kullanılarak yapılmıştır.

Tablo 1: Fizik Muayenedeki Varikozel Grade'lerine Göre Sağ ve Sol Skrotal Isı Değerlerinin İstatistiksel Sonuçları

| Fizik muayene bulgusu | Sağ skrotal ısı °C | Sol skrotal ısı °C | İstatistik |
|-----------------------|--------------------|--------------------|------------|
| Subklinik varikozel | 32±0.1 | 33.1±0.1 | p<0.05 |
| Grade 1 varikozel | 32.1±0.3 | 33.6±0.3 | p<0.05 |
| Grade 2 varikozel | 32.3±0.2 | 33.7±0.1 | p<0.05 |
| Grade 3 varikozel | 32.6±0.2 | 34.1±0.3 | p<0.01 |

Tablo 2: Hastaların Fizik Muayene Grade'lerine Göre Ortalama Isı Farkları

| Fizik muayene bulgusu | C-A °C | C-B °C |
|----------------------------|--------|--------|
| Subklinik varikozel (n=10) | 4.519 | 3.409 |
| Grade 1 varikozel (n=18) | 4.461 | 2.972 |
| Grade 2 varikozel (n=16) | 4.395 | 2.964 |
| Grade 3 varikozel (n=12) | 3.492 | 1.908 |
| Toplam (n=56) | 4.19 | 2.830 |

BULGULAR

Hastaların spermiogram değerlerine bakıldığında ortalama sperm sayısı 18.27±6.14 milyon/ml, ortalama sperm motilitesi %38.14±3.46 ve ortalama normal sperm morfoloji oranı %58.17±4.15 olarak bulunmuştur.

56 hastanın fizik muayenelerinde 46'sında varikozel tespit edilmiş, 10'unda ise tespit edilememiştir. Bu hasta grubu subklinik varikozel olara kabul edilmiştir. Varikozel tespit edilen 46 hastanın 18 (%32.14)'inde grade 1, 16 (%28.5)'sında grade 2 ve 12 (%21.42)'sinde grade 3 sol varikozel tespit edilmiştir. Hastaların hiçbirinde fizik muayene ile bilateral varikozel ve sağ varikozel tespit edilmemiştir.

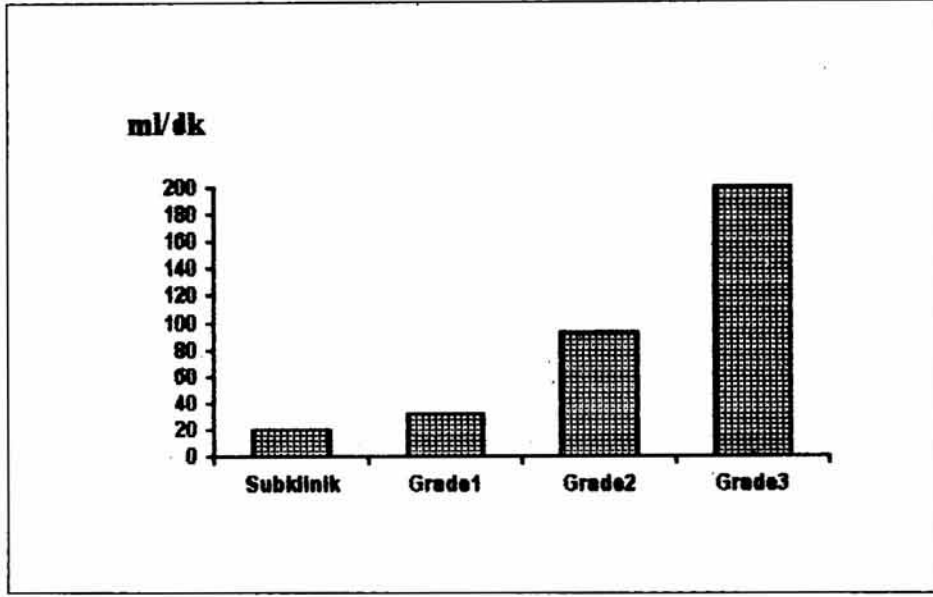
Skrotal termografi yapılan tüm vakaların sol ve sağ ortalama ısı değerleri arasında fark önemli bulunmuş (p<0.05), grade 3 varikozelli vakalardaki fark ise daha anlamlı (p<0.01)

bulunmuştur. Hastaların varikozel grade'leri yükseldikçe sağ ve sol skrotal ısı değerleri ortalamalarının da artmış olduğu gözlenmiştir (Tablo 1). Hastaların grade'leri arttıkça ortalama aksiller ısı ile ortalama sağ ve sol skrotal ısı farklarının azaldığı izlenmiştir (Tablo 2). Yapılan termografik varikozel grade'lemesinde 56 hastanın 6 (%10.761)'sında grade 1, 29 (%51.78)'unda grade 2, 10 (%17.85)'unda grade 3 sol varikozel tespit edilirken, 11 (%19.64)'inde bilateral varikozel saptanmıştır.

RDUS yapılan 56 hastanın 10 (%17.85)'unda subklinik, 21 (%37.5)'inde grade 1, 12 (%21.42)'sinde grade 2, 7 (%12.5)'sinde grade 3 sol varikozel saptanırken, 19 (%33.92) hastada bilateral varikozel gözlenmiştir. Hiçbir hastada RDUS ile tek taraflı sağ varikozel tespit edilememiştir. Hastaların grade'leri arttıkça ortalama geriye akım hızlarının da arttığı gözlenmektedir (Şekil 1).

Şekil 1: Hastaların Fizik Muayenedeki Varikosel Grade'lerine Göre RDUS ile Ortalama Geriye Akım Hızları

ml/dak



| | |
|-------------|-------------------|
| Subklinik : | 19.5±9.6 ml/dk |
| Grade 1 : | 31.9±11.2 ml/dk |
| Grade 2 : | 93.1±38.1 ml/dk |
| Grade 3 : | 200.8±147.1 ml/dk |

Çalışmaya alınan 56 varikoselli hastanın yapılan testiküler sintigraflerinde 42 (%75) hastada varikosel tespit edilmiştir. Fizik muayene sonrası varikosel tespit edilemeyen 10 hastanın 5 (%50)'inde, grade 1 varikoseli olan 18 hastanın 13 (%72.22)'ünde, grade 2 varikoseli olan 16 hastanın 13 (%81.25)'ünde ve grade 3 varikoseli olan 12 hastanın 11 (%91.67)'inde testiküler sintigrafik olarak varikosel tespit edilmişti. Sintigrafik olarak varikosel saptanan 42 hastanın yapılan grade'lemesinde 12 (%28.57)'sinin grade 1, 18 (%42.85)'inin grade 2, 12 (%28.57)'sinin grade 3 olduğu gözlenmiştir.

Fizik muayenelerinde varikosel saptanan 46 hastanın grade'leri ile termografik, renkli Doppler ultrasonografik ve sintigrafik gradeler arasındaki konkordans incelendiğinde;

fizik muayenelerinde grade 1 varikosel tespit edilen 18 hastanın 5'inde (%27.7) termografik, 17'sinde (%94.4) renkli Doppler ultrasonografik ve 8'inde (%44.4) sintigrafik olarak aynı grade tespit edilmiştir (Tablo 3). Fizik muayenelerinde grade 2 varikosel tespit edilen 16 hastanın tümünde (%100) termografik, 11'inde (%68.7) renkli Doppler ultrasonografik ve 15'inde (%93.7) sintigrafik olarak aynı gradeleme yapılmıştır (Tablo 3). Fizik muayenelerinde grade 3 varikosel tespit edilen 12 hastanın 10'unda (%83.3) termografik, 7'sinde (%58.3) renkli Doppler ultrasonografik ve 11'inde (%91.6) sintigrafik olarak aynı grade tespit edilmiştir (Tablo 3).

Tablo 3: Fizik Muayene, Skrotal Termografi, Renkli Doppler Ultrasonografi ve Skrotal Sintigrafi Grade'leri Arasındaki Konkordans

| Fizik Muayene | n | Skrotal Termografi | RDUS | Skrotal Sintigrafi |
|---------------|----|--------------------|------------|--------------------|
| Grade 1 | 18 | 5(%27.7) | 17(%94.4) | 8(%44.4) |
| Grade 2 | 16 | 16(%100) | 11(%68.7) | 15(%93.7) |
| Grade 3 | 12 | 10(%83.3) | 7(%58.3) | 11(%91.6) |
| Toplam | 46 | 31(%67.39) | 35(%76.08) | 34(%73.91) |

Fizik muayenede varikozel tespit edilen 46 hastanın fizik muayene grade'leri ile diğler tanı yöntemlerinin grade'leri arasındaki ortalama konkordansı ise termografi için %67.3, RDUS için %76.08, sintigrafi için %73.9 olarak bulunmuştur (Tablo 3).

TARTIŞMA

Varikozel tanısında son yıllarda fizik muayenenin yanısıra venografi, skrotal termografi, RDUS ve testiküler sintigrafi kullanılmaya başlanmıştır. İnfertilitede çok önemli yeri olan subklinik varikozelli hastaların fizik muayene ile tespit edilmemesi ve grade'lemede muayene eden hekime bağı kişisel farklılıklar tanıyı diğler yöntemlerle destekleme ihtiyacı doğurmuştur.

Klinik veya subklinik varikozelli 65 hastada yapılan bir araştırmada klinik varikozeli olan 50 hastanın 49 (%98)'unda, subklinik varikozel ön tanısı olan 15 hastanın 10 (66.67)'unda termografik olarak varikozel tespit edilmiş ve skrotal ısı artımı ile varikozel grade'leri arasında pozitif bir korelasyon olduğunu göstermişlerdir (12).

Haller ve arkadaşları (13) ise subklinik varikozelli hastalarda termografinin %53 oranında müsbet sonuç verdiğini ileri sürmüşlerdir. Yapılan bazı çalışmalarda varikozel tanısında termografinin ultrasonografi ve skrotal sintigrafiye göre daha sensitif olduğu bulunmuştur (14,15).

Bizim bulgularımız subklinik hasta grubundaki termografik pozitiflik oranı dışında literatürle uyumlu bulunmuştur. Subklinik varikozelli hasta grubunda yüksek pozitif sonuç alınmasının nedeninin merkür termometresi kullanılmasına bağı olabileceği düşünülmüştür.

96 varikozelli hasta üzerinde yapılmış bir başka çalışmada venografi ile varikozel saptanan hastaların %98'inde RDUS ile de varikozel tespit edilmiştir (10). Petros ve

arkadaşları (16) RDUS'nin venografi ve fizik muayeneden daha üstün olduğunu ileri sürmüşlerdir. 50 subklinik varikozelli hastada yapılan diğler bir çalışmada ise RDUS'nin %95 hastada, testiküler sintigrafinin ise %55 hastada pozitif sonuç verdiği belirlenmiştir (17).

Bizim çalışmamızda ise RDUS ile 56 hastanın hepsinde (%100) varikozel tespit edilmiştir. Fizik muayene grade'leri ile RDUS grade'leri arasındaki konkordans ise %76.08 olarak bulunmuştur. Bu sonuçlarımızın literatür bulguları ile uyumlu olduğu görülmektedir. RDUS'nin intravenöz kontrast madde ve iyonize radyasyon gerektirmemesi, venografi ve sintigrafiye göre daha ucuz ve noninvaziv bir yöntem olması, özellikle subklinik varikozel tanısında spesifitesinin yüksek olması nedenleriyle varikozel tanısında çok değerli olduğu düşünülmüştür.

Klinik olarak varikozel tanısı almış 122 hastalık bir çalışmada skrotal sintigrafinin sensitivitesinin %91.7 olduğu bildirilmiştir (18). Venografi ile varikozel saptanan 96 hasta üzerinde yapılan bir çalışmada %98'inde testiküler sintigrafi de pozitif bulunmuştur (10). Nicolaj ve arkadaşları (15) varikozel tanısı almış 76 hastada yaptıkları testiküler sintigrafide aldıkları sonuçlarla varikozel tanısında testiküler sintigrafinin ilk seçenek olmamakla birlikte özellikle klinik muayene ile farklılık gösteren termografik sonuç alınan hastalarda tamamlayıcı bir tanı yöntemi olduğunu düşünmüşlerdir.

Bizim çalışmamızda testiküler sintigrafi özellikle tanı güçlüğü olan subklinik varikozelde düşük oranda pozitif bulunduğundan bu grup hastalarda fizik muayeneden sonra ilk tercih edilecek yöntem olmadığı düşünülmüştür. Ancak klinik varikozeli olan hastalarda tanıyı desteklemek ve varikozelin hemodinamisini belirlemek için değerli bir tanı yöntemi olduğu düşünülmüştür.

İnfertil hastalarda fizik muayenede varikosel tespit edilsin ya da edilmesin, fizik muayeneden sonra ilk tercih edilecek tanı yöntemlerinin RDUS ve skrotal termografi olduğu sonucuna varılmıştır. Testiküler sintigrafinin ise varikosel hemodinamisinin belirlenmesinde bu tetkiklere ek olarak yapılabileceği düşünülmüştür.

KAYNAKLAR

- 1- McClure: Male infertility in: Smith's General Urology, Edited by Tanagho E & Mc Aninch. Prentice-Hall International Inc. Chap. 36, pp 669-695, 1992.
- 2- Lazarus BA, Zoragniotti AW: Thermoregulation of the human testis. Fertil and Steril, 26:757, 1975.
- 3- Lewis RW, Harrison RM: Contact scrotal thermography: Application to problems of infertility. J Urol, 122:40, 1979.
- 4- Merritt CRB: Doppler color flow imaging J Clin Ultrasound, 15:591, 1987.
- 5- Petros JA, Andriole GL, Kavoussi LR an Middleton WD: Color doppler ultrasound of normal and abnormal testis. J Urol, 141: 1174, abstract 29, 1989.
- 6- Petros JA, Gerald A, Middleton WD, Picus DA: Correlation of testicular color doppler ultrasonography, physical examination, venography in the detection of left varicoceles in men with infertility. J Urol, 145:785, 1991.
- 7- Holder LE, Martire JR, Helmes ER and Wagner HN: Testicular radionuclide angiography and static imaging; Anatomy scintigraphic interpretation and clinical indications. Radiology, 125:739, 1977.
- 8- Sigman M, Howard SS: Infertility in: Campbell's Urology, edited by Walsh. Philadelphia: WB Saunders Company. Vol 1, Chap 15, pp 661-706, 1992.
- 9- Dubin L, Amelar RD: Varicocele size and results of varicocelectomy in selected subfertile men with varicocele. Fertil and Steril, 21:606-1970.
- 10- Geatti O, Gasparini D, Shapiro B: A comparison of scintigraphy, thermography, ultrasound and phlebography in grading of clinical varicocele. J Nuc Med, 32:11, 1991.
- 11- Lewis RW, Harrison RM: Contact scrotal thermography: Use in the infertile male. Fertil and Steril, 34:59, 1980.
- 12- Monteyne R, Comhaire F: The thermographic characteristics of varicocele an analysis of 65 positive registrations. Br J Urol 50(2):118, 1978.
- 13- Haller J, Gritzman N, Czembrick H et al: Analysis of errors in imaging diagnosis of varicocele. Duplex sonography, plate thermography and phlebography. Radiol, 27(12): 576, 1987.
- 14- Hamm B, Fobbe F, Sorensen R, Felsenberg D: Varicoceles: Combined sonography and thermography in diagnosis and posttherapeutic evaluation. Radiology, 160(2):419, 1986.
- 15- Nicolaij D, Steeno OP, Coucke W et al: Comparison of scrotal scintigraphy and thermography for the diagnosis of varicocele. Eur J Nuc Med, 8(3):123, 1983.
- 16- Petros J, Andriole GL, Middleton WD, Picus DA: Correlation of testicular color Doppler ultrasonography, physical examination and venography in the detection of left varicoceles in men with infertility. J Urol, 145: 785, 1991.
- 17- Gonda R, Karo J, Forte R, Kevin O: Diagnosis of subclinical varicocele in infertility. Am J Rad, 148: 71, 1987.
- 18- Suga K, Ariyoshi L, Naaknishi J, Sakatotu J, et al: Clinical study of varicocele by sequential scrotal scintigraphy. Andrologia, 22(6):525, 1990.