

ÜRETRAL DUPLİKASYON

URETHRAL DUPLICATION

Divrik, T.,* Duran, H.,* Mertoğlu, O., Zorlu, F.,* Özcan, A.,**

Özet

İdrar yaparken yanma ve çift delikten idrar yapma şikayetleri olan 34 yaşındaki erkek olguda üretral duplikasyon saptandı. Fonksiyonel olan ve ventrale açılan üretrada eksternal meatal darlık vardı. Buna bağlı sağ hidronefrotik atrofi gelişmişti. Dar olan, fonksiyonel üretraya meatotomi yapıldı.

Summary

Urethral duplication was confirmed in 34-year-old male patient who had complaints of dysuria and double stream. There was right hydronephrotic atrophy due to external meatal stenosis. Meatotomy was performed.

Anahtar Kelimeler: Üretra, duplikasyon, meatotomi

Key words: Urethra, duplication, meatotomy

Giriş

Üretral duplikasyon ender görülen bir anomalidir. Çoğu olgu sunumu olmak üzere yaklaşık 150 olgu bildirilmiştir⁽¹⁾. İlk defa Aristotle tarafından tanımlanmıştır⁽²⁾. Üretral duplikasyonlar, asemptomatik olabildiği gibi üriner sistem enfeksiyonu, işeme sonrası damlama, çift akım halinde işeme, üriner inkontinans ve obstrüksiyon semptomları gibi belirtiler de gösterebilirler. Olgularda en fazla başvuru nedeni çift işemidir⁽¹⁾. Doğru tanıyı koymak, üretraların çaplarını ve birbiriyle konfigürasyonunu belirlemek için voiding sistoüretrogram ve retrograd üretrogram yapmak gerekir^(1,3).

Olgu Sunumu

34 yaşında erkek olguda 1 yıl önce idrar yaparken yanma şikayeti olmuş ve doktora başvurmuş.

Kliniğimizde alınan öyküde, çok eskiden beri iki delikten idrar geldiği öğrenildi. Yapılan ürolojik muayenede, ventralde koronal sulkusun 1 cm distalinde ve glans peniste olmak üzere 2 adet meatus görüldü. Olgunun çekilen IV. Pyelografisinde, sağda fonksiyonda gecikme ve hidronefrotik atrofi saptandı. Sistogram fazında mesane trabekülasyonunda artma, duvar düzensizliği ve sol yan duvarda 2 adet kü-

*SSK Tepecik Eğitim Hastanesi Üroloji Kliniği - İZMİR

**Menemen Devlet Hastanesi Üroloji Kliniği

Türk Üroloji Dergisi Cilt 23, 86-89, 1997

çük divertikül mevcuttu. USG'de sağ hidronefroz görüldü. Böbrek boyutları küçüktü.

Kan biyokimyası ve hemogram normaldi, idrar analizinde her sahada 5-6 lökosit vardı, idrar kültüründe üreme olmadı. Olguya voiding sistoüretrogram ve retrogradüretrogram çekildi. Elde edilen grafiler sonucunda mesaneden çıkan tek üretranın, penisin distalinde ikiye ayrıldığı, atrezik olan üretranın normal eksternal meaya, diğer fonksiyone normal çaptaki üretranın ventrale açıldığı görüldü. Meatal stenozu olan ventral üretraya meatotomi yapıldı.

Tartışma

Üretral duplikasyonun birbirinden farklı olan birkaç tipi vardır. Gross ve Moore 1950 yılında geçmiş yıllardaki literatürü de tarayarak, kendi iki olgularını da ilave ederek 83 üretral duplikasyon olgusunu incelemiş ve ilk kez sınıflama yapmıştır⁽⁴⁾.

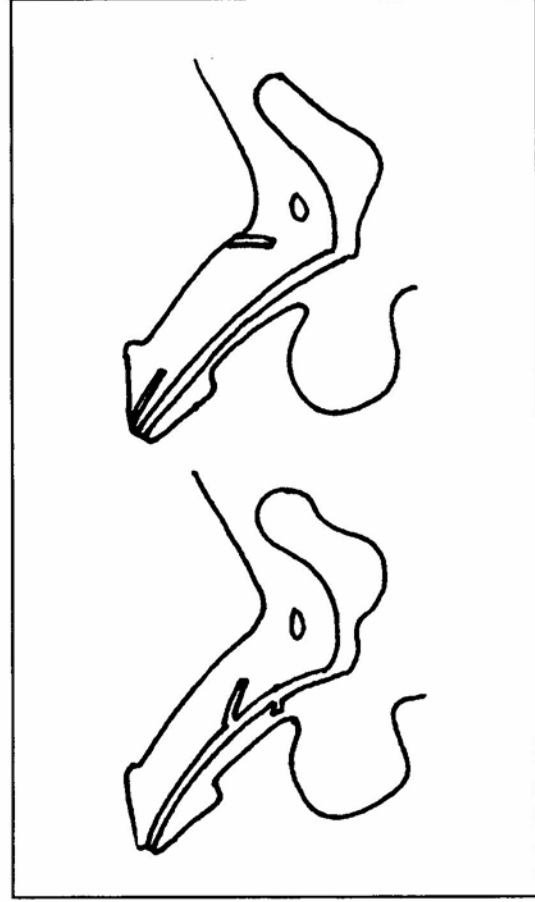
1961 yılında Boissonnat⁽⁵⁾, mesane duplikasyonu ile, penil duplikasyonu ile ve sıklıkla diğer kaudal duplikasyon tipleri ile birlikte olan üretral duplikasyonların, tek mesaneli olgularda ve tek penisli olgularda oluşan üretral duplikasyonlardan ayrı sınıflandırılması gerektiğini vurgulamıştır.

1976 yılında Effmann ve arkadaşları hala geçerli olan üretral duplikasyon sınıflamasını yapmış ve duplikasyonları 3'e ayırmıştır:

Tip I- Kör sonlanan, inkomplet üretral duplikasyon (aksesuar üretra)

A- Penisin dorsal veya ventral yüzeyine açılır fakat üretra ve mesane ile ilişkili değildir.

B- Üretral kanaldan açılır ve periüretral dokuda kör olarak sonlanır. (Üretral divertikül veya cowper kanallarından ayırmak zor olabilir)



Tip II- Komplet patent üretral duplikasyon

A- İki meatuslu

1- Mesaneden bağımsızca uzanan, birbiriyle ilişkisiz iki üretra

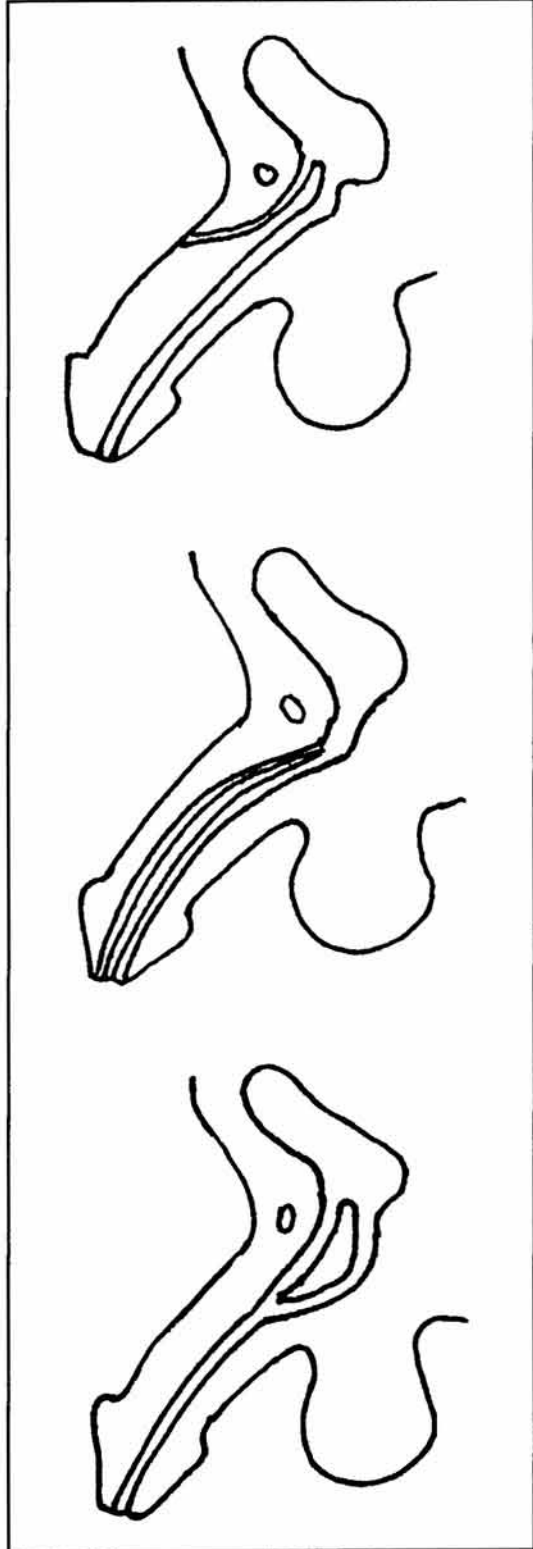
2- İkinci üretra, birinci üretral kanaldan çıkar, bağımsız olarak ikinci meaya sonlanır.

B- Bir meatuslu iki üretral kanal mesaneden veya posterior üretradan çıkarlar ve distalde ortak bir kanal şeklinde tek bir meaya açılır.

Tip III- Parsiyel veya komplet kaudal duplikasyonun bir komponenti olarak görülen duplikasyon.

Bu sınıflandırmaya göre en sık görülen, genellikle asemptomatik seyreden ve tedavi gerektirmeyen Tip I-A'dır.

Bizim olgumuz Tip II-A 2 şekli ile uyum-



ludur. Komplet patent duplikasyonun son tipi, diğer kaudal duplikasyon anomalileri ile ilişkili olan üretral duplikasyondur. Kaudal duplikasyonla ilişkideki diğer organların bildirilen insidansları; mesane için %89, kolon için %42, anüs için %25, lumbal vertebra için %10, vajen için %89, ve penis için %89'dur⁽¹⁾.

Üretral duplikasyon oluşum mekanizması için literatürde değişik embriyolojik hipotezler sunulmuştur. Tek tip üretral duplikasyon olmadığı için tek hipotezle açıklamak da olası değildir. Yapılan incelemeler sonrası üretral duplikasyonun gelişmesi için anomalinin intrauterin 37. günden önce olması gerektiği kabul edilmiştir⁽³⁾.

Çift meatuslu üretral duplikasyonlarda meatusun yerine bakılmaksızın, ventral kanal daima daha fonksiyonel üretradır ve tedavi planı seçilirken bu akılda tutulmalıdır.

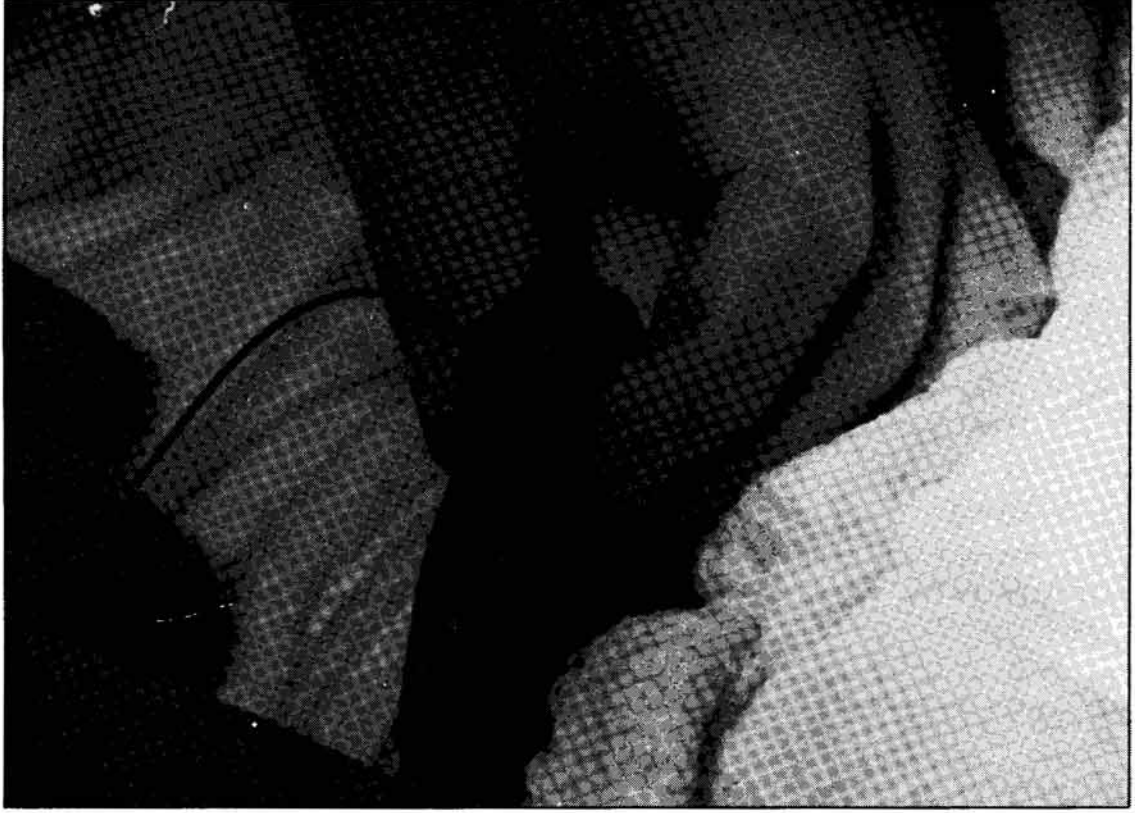Ventral kanalın eksizyonu, muhtemelen üriner retansiyon veya persistan inkontinans ile sonuçlanacaktır⁽¹⁾.

Üretral duplikasyonun tedavisi, duplikasyonun konfigürasyonuna ve klinik görünümüne bağlıdır. Can sıkıcı çift işeme, inkontinans gibi rahatsızlık verici semptomlar için, yine epispadik meatus gibi kozmetik deformiteler için cerrahi düşünülmelidir.

Aksesuar üretranın tam eksizyonu, ligasyonu fulgurasyonu veya sklerozu cerrahi yaklaşımlardandır^(1,3). İntraüretral fenestrasyon⁽⁶⁾, interüretral septumun transüretral rezeksiyonu, üretroplasti ve üretroüretrostomi⁽²⁾de tanımlanmıştır.

Bizim olgumuzda normal eksternal meatusa açılan üretra atrezikti ve ventral yüze açılan normal fonksiyone üretranın eksternal meatus ise stenozluydu.

Biz olguda meatotomi ile üst üriner sistemde olan bozukluğu düzelttik. Meatotomi sonrası 1,5 aylık kontrolünde hastanın işeme şikayetlerinin tamamen geçtiği, dorsal üretra-dan idrar gelmediği, IVP'de mesanede trabekülasyonun azaldığı ve rezidü kalmadığı görüldü.



Kaynaklar

1. **Psihramis, K.E., Colodny, A.H., Lebowitz, R.L., et al.:** Complete patent duplication of the urethra. *J.Urol*, 136: 63, 1986.
2. **Erol, D., Kuyumcuoğlu, U., ve ark.:** Bir olgu nedeniyle üretral duplikasyon. *Üroloji Bülteni*, 2: 23-6, 1991.
3. **Effmann, E.L., Lebowitz, R.L. and Colodny, A.H.:** Duplication of the urethra. *Radiology*, 119: 179, 1976.
4. **Gross, R.E., Moore, T.C.:** Duplication of the urethra. Report of two cases and summary of the literature. *Arch Surg*, 60: 749, 1950.
5. **Boissonnat, P.:** Two cases of complete double functional urethra with a single bladder. *Br J Urol*, 33: 453, 1961.
6. **Goldstein, H.R., Hensle, T.W.:** Visual urethrotomy in management of male urethral duplication. *Urology*, 18: 374, 1981.