



TÜRK ÜROLOJİ DERGİSİ

Cilt: 9, Sayı: 3, 251-260, 1983

RETRO VESİKAL KİST HİDATİK OLGUSU (*)

(A propos d'un cas kyste hydatique rétro-vésical)

Dr. Nejat CANBAZOĞLU, Dr. Moşe KAZADO, Dr. Nazif ARCAN (**)

Kist hidatiğin retro-vesikal yerleşimi nadir rastlanan bir lokalizasyondur. Urogenital sistem dışında yerleşmesine karşılık, bütün semptomların bu sisteme ait bulunmasıyla enteresandır. Bu lokalizasyon, F. Dévé ve Jendy'nin 2727 kist hidatik vak'asına dayanan büyük istatistiğine göre %3,8 oranındadır (6, 10).

Tarihçe: İlk olguyu Tyson (1687), de takdim etmiştir. Morand (1722) de bu lokalizasyona bağlı olarak ilk idrar retansiyon bulgusunu vurgulamıştır. Charcot (1852), Dolbeau (1867), Albaran (1892) nin çalışmalarından da yararlanarak, Felix Dévé (1924) visseral kistlerin intraperitoneal rüptürüyle sekonder teşekkülü prensibini, eksperimental çalışmalarla patojenesini ortaya koymuştur (3). 1945'de P. Bernard (10), 6'sı L.A. Surraco'ya ait 16 vak'a yayınlamıştır. 1952'de R. Gayet (2) ve G. Pelot (11) birer yeni vak'a daha bildirdiler. 1953'de M.S. Sabadini (13), Literatürde 6'sı kendisine ait olmak üzere 29 yeni vak'a bulunduğunu yazdı. 1954'de L.A. Surraco (14), geniş materyale dayanan bir monografi yayınladı. Gene aynı yıl A. De La Pena ve arkadaşları (6) 4 vak'a daha bildirdiler. 1958'de L. Leone (5), R. Rohrer (12) ve A. Germaine (4) birer, D. Dubau ve arkadaşları (1) iki yeni vak'a tebliğ etmişlerdir.

Yurdumuzda ise Ş. Özdilek (1955) iki olgu (9) M. Özen, K. Karabay (1961) bir olgu (10) İ. Kayabalı (1963) bir (6) F. Macit ve ark. (1979) (7) retro-vesikal hidatik kist olgusu yayınlamışlardır.

Patogenez: F. Dévé'nin ilk zamanlar uzun tartışmalara sebebiyet veren, yaptığı eksperimental çalışmalardan sonra tüm otörler tarafından kabul edilen teorisi halen geçerli olanıdır.

(*) T. Üroloji Derneği 17.2.1982 Tarihli toplantıda tebliğ edildi.

(**) Haseki Hast. Üroloji Kliniği.

Karaciğer veya dalaktaki primer kistin spontan ya da operasyon sonucu rüptürüne bağlı olarak kist mayii ve vesiküller periton içine dağılarak, Douglas'taki Cul-de-sac'a varırlar. Peritoneal endotelium'un kistik reaksiyonu, intraperitoneal primitiv kistin progresiv olarak ekstraperitonializasyonuna ve pelviste seroza altına yerleşmesine sebep olur. Böylece retro-vesikal, Sous-peritoneal kistler daima sekonder olarak teşekkül eder. Lévé, inisyel kistin rüptürü sonucu peritoneal kavite içinde serbest dolaşan scolex'lerin peritonun müdafaa mekanizmasıyla imha edildiğini izah etmiştir.

M. Ülker (15), etüd ettiği 1853 kist hidatik olgusunda peritoneal kist hidatiklerin %3.6 olduğunu tespit etmiştir. Bu yazara göre, periton içinde damar dışı yolla meydana gelen primer ve direkt bir inokülasyon düşündürmüştür. Bu inokülasyonu, bizzat barsak duvarından dışarı çıkan hexacanth embrionlar yapmaktadır. Önce intra-peritoneal olan kist, zamanla sekonder adhesyon ve bridler tarafından örtülerek periton altına girer ve retro-peritoneal olur.

Anatomo-Patoloji: Rüptüre olan intraperitoneal kistler küçükse, patırdılı ve klinik tablo göstermeksizin ve laparotomi sırasında görülebilecek karakteristik parenkimatöz bir sikatrisk bırakır.

Pelvien kistler, retro-vesikal veya retroprostatik olmak üzere iki şekilde yerleşim gösterirler.

Retro-vesikal yerleşimli kistler, vesikayı öne, yukarıya pubise doğru iter ve adeta mesane kist üzerine oturtulmuş bir takke vaziyetini alır. Rektum sacro-coccyx'e doğru itilmiştir, yassılaştırmıştır. V. Deferensler ve V. Seminalisler ilk tazyike uğrayan organlardır. Üreterler de yukarı ve dışa doğru itilmiştir.

Retro-prostatik yerleşimde, prostat ile rektum arasındaki dokuya yerleşerek her iki organa eşit tazyik ederler. Perin'ye ve yukarı peritona doğru büyür. Kadınlarda, mesane ile uterus veya rektum ile uterus arasında büyüyebilir.

Semptomlar: Üriner semptomlar ön plandadır. Kistin vesika üzerine yaptığı tazyikin derecesine göre pollakiüri, dizüri, komplet veya inkomplet retansiyon ve inkontinans görülür. Kistin vesika ve üreterleri üzerine yaptığı tazyik sonucu üronefroz, azotemi ve pyelonefrit pusseleri gösteren olgular bildirilmiştir.

Gastro intestinal sistemde, progressif konstipasyon, defekasyon sırasında ağrı bazen de intestinal obstrüksiyon görülebilir. Atipik bazı olgularda kusma, bulantı, anoreksi, apandisitıs v.b. gibi bulgular olabilir.

Klinik olarak, retro-vesikal kist abdomino-pelvien tümör görünümü verir. Bu hastalar tarafından da bizzat hissedilir. Bazende prurit, eritem gibi anafaktik semptomlar ortaya çıkabilir.

Teşhis: Kist küçük iken zordur. Kist büyük iken glop intibanı veren hypogastrik tümör, kataterizm ile de boşaltılamaz. Antesedan'da veya muayenede karaciğerde, dalakta primer kist hidatik bulgusu teşhisi kolaylaştırır. Eosinofili, Casoni, Weinberg reaksiyonunun müspet olması teşhiste kıymetlidir.

Tuşe'de ileri derecede büyümüş bir prostat adenomu hissini verir. Bazen kisti prostattan ayırdetmek mümkün olur, kist için tipik fremisman hissi alınabilir.

Sistoskopi, kist mesaneyi öne doğru ittiğinden rahatlıkla yapılamaz ve çoğu zaman olumlu sonuç vermez.

Radyolojik tetkikte, basit grafide kalsifiye olmuş olgularda kistin düzgün konturları görülebilir. İ.V.P de üst üriner sistemde değişik derecelerde dilatasyon görülür. Üreterler yukarı ve dışa doğru itilmiştir. Sistografide, vesika aşağıdan ve geriden itilme sonucu yukarıda, konkavitesi aşağı doğru bakan, genişliğine uzamış bir halde görülür. Oblik grafilerde, bu deformite daha bariz gözüktür. Lavman opakla, kistin rektum ve sigmoid üzerine taziyi görülebilir.

Tedavi: Cerrahidir. Umumiyetle sous-umblikal yolla girilip, periton içi kontrol edildikten sonra, karaciğer ve dalak kontrol edilir. Bilahare periton kapatılarak sous-peritoneal olarak kiste ayrılır. Dévé bütün kistlerin, hatta primer kistlerin bir seansta çıkarılmasını tavsiye eder. Ama bu riskli ameliyatı bölmek daha uygundur.

Kistin tamamen çıkarılması en idealidir. Enfekte olmamış, kalsifiye olmayan, yapışık bulunmayan kistlerde bu olaydır. Bu metodu ilk defa Tuffier uygulamıştır.

Sabadini de bu metodun üzerinde durmuş ise de otörlerin çoğu marsupializasyon yapmanın daha emin ve doğru olduğu kanısındadırlar. Mesane gerisi hidatik kistleri, etraflarındaki organlara, bilhassa büyük karın damarları, mesane, Üreterler ve vesiküla seminalislere ileri derecede yapışmış durumdadırlar; bu bakımdan kistin radikal olarak çıkarılması mümkün olamaz. Operasyon sırasında kist içerisine %2'lik formol atuşmanı yapılır. Kistektomide yara kapanması ve şifa daha çabuktur. Marsipializasyonda ise 1-3 aylık bir süreye ihtiyaç vardır.

— Olgu raporu :

- Şikayeti : Z.Ş., 51 yaşında. Kars doğumlu., Erkek., Çiftçi. 2 seneden beri gittikte artan pollaküri D:6-7 N:4-5, total strangüri şikayetleri olan hasta 6 ay önce aniden idrarını yapamaz olmuş. Gittiği Dr. Katater ile idrarını boşaltmış (idrar miktarını bilmiyor). Operasyon tavsiye edilen hasta daha sonra da 3-4 defa kendi kendine katater tatbik etmiş. Şikayetlerinin artması üzerine polikliniğimize müracaat eden hasta tetkik ve tedavi için yatırıldı.
- Öz geçmişi : 7 seneden beri sağ kaburgasının altında şişlik varmış. Gittiği Doktor.lar ameliyat olmasını önermişler. Başka özellik tarif etmiyor.
- Soy geçmişi : Önemli özellik yok.
- Genel durum : Şuur açık, koopare, vücut yapısı normal, cilt cilt altı yağ dokusu azalmış, ödem, ikter, siyanoz yok, miksiyon şikayetleri dışında özellik yok.
- Sistem muayenesi : C.R.S.'de özellik yok, T.A. 130/80 mm/Hg. Nabız 72 ritmik. G.İ.S'de, sağ hypokondriumda karaciğer ile iştirakli, portakal cesametinde, üzeri düz, solunumla hareketli, ağrısız, flüktan kitle mevcut. Hypogastriumda palpasyonla göbekten 2 cm aşağıda glop vesikal intibani veren kitle mevcut. G.Ü.S. de bilateral ren non-palpabl, perküsyonla CVA (—), üreterlerde ağırlı noktalarda hassasiyet yok, göbekten 2 cm aşağıda glop mevcut, dış genital organlar normal görünümde. İdrar bulanık. D 6-7, N 5.
- Tuşe rektal : Üst hududuna varılamayan, yan hudutları belirgin, üzeri düz, prostat dokusundan daha yumuşak kitle palpe edildi.

Hasta A.P.Ü., retansiyon inkomplet, karaciğer kist hidatiği ön tanısı ile hospitalize edildi. Ürethral yoldan Foley katater kondu, 50 cc idrar geldi, glop boşalmadı, Foley balonu sağ inguinal nahiyede palpe edilir halde idi.

Laboratuvar Bulguları

İdrar: Dansite: 1020

Görünüm: Berrak

Albumin: (—)

Glikoz: (—)

Mikroskopi: Her sahada 3-4

Lökosit, 4-5 oksalat, 1-2 e-

Pitel.

Kan: Eritrosit: 3.560.000

Hemoglobün: %65

Lökosit: 5700

Sedimentasyon: 15-37-70

Glisemi: %87 mg

Üre: %39 m

Kreatinin: %1 mg

SGOT: 10 B.Ü.

SGPT: 8.5

S. Total Bilurubin: %0.5 mg

S. Direk Bilurubin: %0.25 mg.

S. İndirekt Bilurubin: %0.25 mg

Timol bulanıklık: 6

Çinko Sulfat: 4.5

Cadmium: (—)

Sefalin kolesterin: (—)

Total protein: 7.58 gr

S. Albumin: 3.5 gr

S. Globulin: 4.08 gr

Casoni: Kuvvetli müsbet

Weinberg: (+ + + +)

Formül Lökosit: Stab: %5

Eosinofil: %2

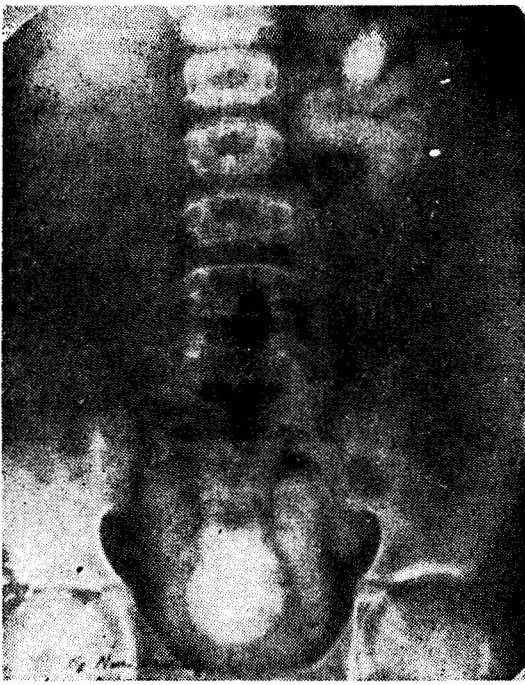Seg: %68

Mono: %2

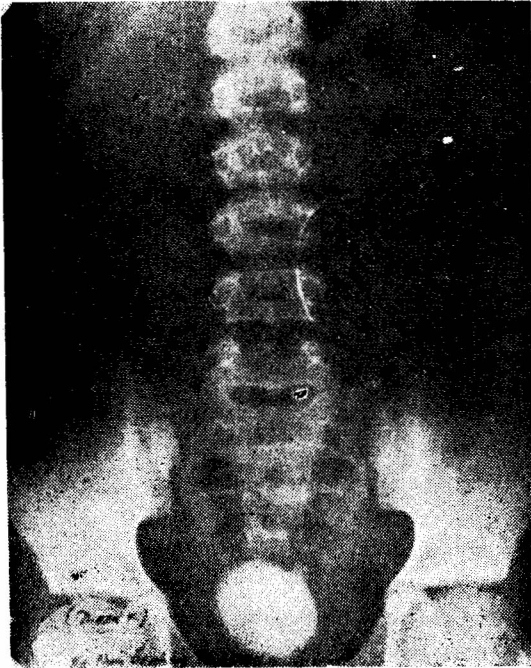
Lenfo: %23

Radyolojik Bulgular: (25.1.1982) DUSG: Normal, İ.V.P. de sağda üronefroz ve terminal üreterde king, solda kalisektazi generalize, sistografide, alt kısmı şerit şeklinde daha opak, sakro-lomber artikülasyona kadar uzanan kenarları muntazam vesika görülmektedir. Post mikSIONEL aynı görünüm devam etmektedir. (Resim: 1) Üretro sistografide: (26.1.1982) A.P., sağ ve sol oblik grafide, vezikanın arkadan öne, sağdan sola ve yukarı doğru itildiği, bariz olarak tespit edilmiştir. (Resim: 2, 3, 4) Lavmant opakt ile yapılan tetkikte sigmoidde patolojik bir hususiyet tespit edilmedi.

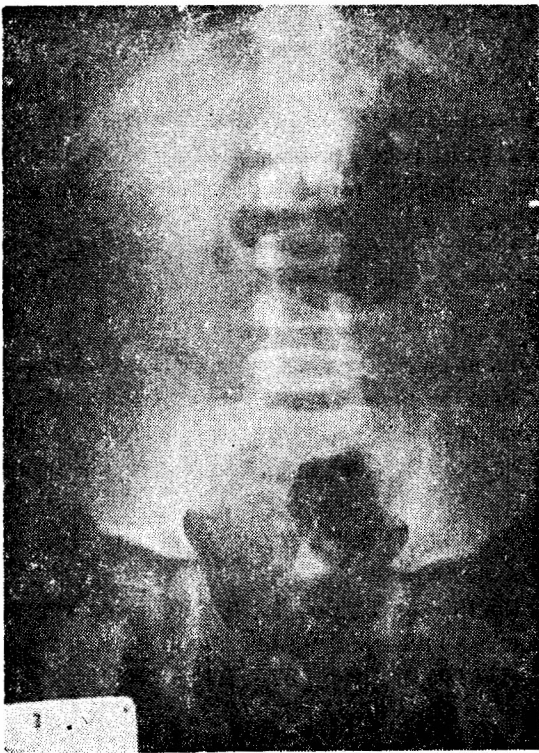
Hasta 28.1.1982 tarın ve 5 prot. No: su ile Retro-vesikal kist hidatik tanısı ile operasyona alındı. G.A.A. Hyp.long.med.inc. ile parua açılarak, vesika iki peksi sütürü ile asılarak, kist cidarı peritondan ve vesikadan kolaylıkla ayrıldı. Kist içinden 800 cc. Eau de roche boşaltıldı, kist açılarak germinal tabaka tamamen çıkarıldı, vesiküller alındı. %2'lik formolle atuşman yapıldı. Periton açılarak içi kontrol edildi, douglasta patolojik bir vetireye rastlanmadı. Periton kapatılarak malsupializasyon yapıldı. Kist boşluğuna iki adet diren kondu. Hasta post. Op. 11. gün ayaktan pansıman yapılmak kaydıyla taburcu edildi.



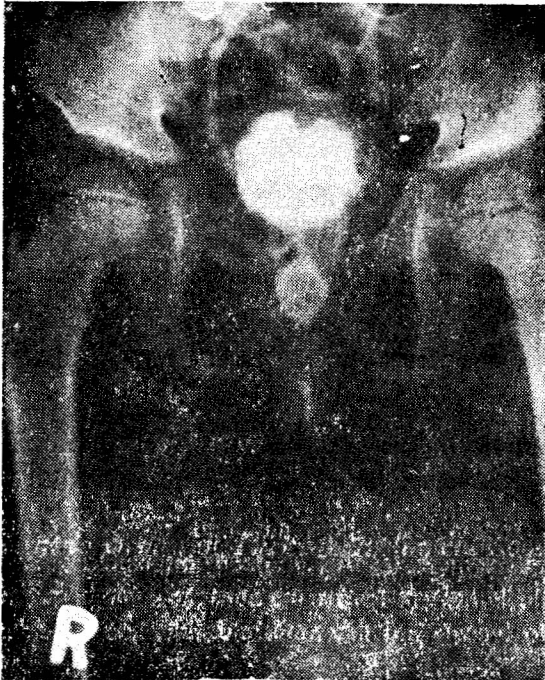
Resim : 1



Resim : 2



Resim : 3



Resim : 4

Kliniğimizde rastladığımız retro-vesikal bir kist hidatik olgusu takdim edilmiştir. Yurdumuzda şimdiye kadar 5 olgu neşredilmiş olup, bu nadir üriner sistem dışı sekonder yerleşimin üriner semptomlarla görülmesi diğer enteresan yönüdür.

Résumé

Nous présentons un cas kyste hydatique rétro-vésical qui nous avons rencontré dans notre clinique. Jusqu'a maintenant dans notre pays on a précisé 5 observations. Il est intéressant que cette rare localisation extra-urinaire secondaire, provoque une symptomatologie urinaire.

L I T E R A T Ü R :

- 1) **Dubau R.**, Rouffilange F., Bourdet P. L'échinococcose urinaire. Kystes rénaux polaires inférieurs. Kystes rétro-vésicaux. Mém. Acad. Chir. 84, (6-7), 234-241, 1958.
- 2) **Gayet R.** -Volumineux kyste hydatique rétro-vésical accompagnant une échinococcose abdomino-peritonéal généralisée. J d'urol, 58, (12), 842-845, 1952.
- 3) **Ducassou J.** -Kyste hydatique rétro-vésical. E.M.C. Vol: 3., A-10, 18245, 1966.
- 4) **Germaine, A.,** -Un cas de kyste rétro-vesical compliqué de compression uretéral et de mort progressive d'un rein. Mém. Acad. Chir. 84:231, 1958.
- 5) **Leone L.** -Su un caso di cisti da echinococco retrö-vesical. Minerva Urol. 10.40.1958.
- 6) **Kayabalı İ.,** -retrovesikal bir kist hidatik vakası. T. Hid. Der. 2, (35), 41, 1963.
- 7) **Macit F. Aras N. Özsoy N. Üldegez U. Yurtsever M. Ender** Lokalizasyonlu bir kist hidatik vak'ası. T. Urol. Dergisi, 5 (2):53, 1979.
- 8) **Merz H.** -echinococcose pelvienne. J. Urologie, 59, (12), 919-921, 1953.
- 9) **Özdilek Ş.,** Retrovesikal kist hidatik. Dirim. 30, 172-174, 1955.
- 10) **Özen M., Karabay K.** -Retro-vesikal bir kist hidatik vak'ası münasebetiyle. İst. Tıp. Fak. Mec. 24:346-353, 1961.

- 11) **Pelot G., Aulong J.** -kyste hydatique rétro-vésical. J. d'urol, 58, (12):904-907, 1952.
- 12) **Rohrer. R.** -Perforation einer retrovesicalen echinococcuseyste in die harnblase. Helvet. Chir. Acta. 25. 167-171-1958.
- 13) **Sabadini L.** -Les kystes rétro-vésico-prostatiques (kystes hydatique du bassin.) Lyon Chir. mars-av. 1948. 43. 179-193.
- 14) **Surraco L.A.** -Le kyste hydatique pelvien chez la femme. Sa topographie rétro-vesico-génitale. J. Urologie. 1953, 59, 12, 861-865.
- 15) **Ülker M.** -Üniloküler kist hidatik hastalığının Türkiye'de durumu. T. Hid. Der 1962, 1. 5-39.
- 16) **Sözen, T.** Nadir lokalizasyonlu bir kist hidatik olgusu nedeniyle. Hastane Mec. Vol. 28 Sah. 294, 1973.